

# Łagodne zdarzenia niepożądane po podaniu jodowego środka kontrastującego w badaniu tomografii komputerowej

Emilia Wyszomierska<sup>1</sup>, Ewa Pasieka<sup>2</sup>, Robert Milewski<sup>3</sup>, Urszula Łebkowska<sup>4</sup>

<sup>1</sup> Zakład Diagnostyki Obrazowej, Mazowiecki Szpital Specjalistyczny w Ostrołęce

<sup>2</sup> Zakład Radiologii, Uniwersytet Medyczny w Białymstoku

<sup>3</sup> Zakład Statystyki i Informatyki Medycznej, Uniwersytet Medyczny w Białymstoku

<sup>4</sup> Zakład Radiologii, Uniwersytet Medyczny w Białymstoku

Wyszomierska Emilia, Pasieka Ewa, Milewski Robert, Łebkowska Urszula. Łagodne zdarzenia niepożądane po podaniu jodowego środka kontrastującego w badaniu tomografii komputerowej. *Med Og Nauk Zdr.* 2015; 21(1): 7–12. doi: 10.5604/20834543.1142351

## Streszczenie

**Wprowadzenie.** Środki kontrastujące (ŚK) w tomografii komputerowej (TK) ułatwiają różnicowanie pomiędzy poszczególnymi tkankami. Jednym z najczęściej stosowanych preparatów jest Ultravist (Iopromid), jodowy monomer rozpuszczalny w wodzie. Specyfiką środków kontrastujących jest możliwość wystąpienia u pacjenta reakcji niepożądanych o różnym charakterze. Reakcje łagodne są bardzo rzadko opisywane w literaturze radiologicznej.

**Cel pracy.** Celem pracy była analiza lekkich powikłań po podaniu jodowego środka kontrastującego Ultravistu 300 i 370 drogą dożylną w badaniach tomografii komputerowej.

**Materiał i metoda.** Grupę badaną stanowiło 160 pacjentów, którym podczas badania TK podano dożylnie Ultravist. W pracy wykorzystano metodę sondażu diagnostycznego, technikę ankiety, narzędziem badawczym był autorski kwestionariusz. W analizie statystycznej wykorzystano test Chi-kwadrat niezależności oraz dokładny test Fishera ( $p < 0,05$ ). W obliczeniach posłużono się programem Statistica 10.0 StatSoft i PASW Statistic 17.0 Predictive Solutions.

**Wyniki.** Łagodnymi powikłaniami występującymi najczęściej bezpośrednio po dożylnym podaniu ŚK są: odczucie ciepła, wrażenie oddawania moczu oraz dziwny smak w ustach. Pacjenci, którzy otrzymali Ultravist 300 wskazywali na odczucie ciepła częściej niż ci, którzy otrzymali Ultravist 370 ( $p = 0,001$ ). Nie potwierdzono zależności pomiędzy ilością ŚK i prędkością podania a objawami niepożądanymi w miejscu wkłucia.

**Wnioski.** Łagodne zdarzenia niepożądane po podaniu ŚK mijają samoistnie, nie wymagają farmakoterapii. Symptomy te są jednak istotne z punktu widzenia bezpieczeństwa i współpracy z pacjentem podczas wykonywania badania oraz opieki nad pacjentem po jego zakończeniu.

## Słowa kluczowe

Ultravist, tomografia komputerowa, zdarzenie niepożądane, środek kontrastujący

## WPROWADZENIE

Diagnostyka obrazowa jest dziedziną medycyny, która zajmuje się obrazowaniem ciała człowieka za pomocą różnych technik. Współczesne metody wizualizacji narządów wewnętrznych są podstawą podejmowania decyzji klinicznych i zajmują istotne miejsce w procesie leczenia chorych. Jednym z najczęściej stosowanych badań, które umożliwia dokładną diagnostykę i charakteryzuje się dużą zdolnością rozdzielczą kontrastową, jest tomografia komputerowa (TK) wykorzystująca do obrazowania promieniowanie rentgenowskie [1, 2].

Środki kontrastujące (ŚK) są to substancje pochłaniające promieniowanie X bardziej lub mniej niż otaczające tanki ciała, co pozwala na obrazowanie struktur anatomicznych, jak i zmian patologicznych niewidocznych w promieniach Roentgena [3]. Podanie takiego związku chemicznego ułatwia różnicowanie pomiędzy poszczególnymi tkankami, co jest pomocne przy weryfikacji wstępnego rozpoznania klinicznego. W zależności od wskazań, w trakcie badania TK pacjentowi można padać dożylnie i/lub doustnie ŚK

w celu dokładniejszego zobrazowania danej struktury ciała. W przypadku większości badań tomografii komputerowej naczyń krwionośnych oraz narządów miękkich niezbędne jest dożylnie podanie środków kontrastujących. W badaniach tomografii komputerowej stosowane są jodowe środki kontrastujące, które mają budowę opartą na strukturze pierścienia benzenowego połączonego z cząsteczkami jodu. Substancje te dzielą się na związki jonowe oraz niejonowe. Obecnie najczęściej wykorzystywanymi preparatami są jodowe niejonowe środki kontrastujące [4, 5].

Donaczyniowe podanie środka kontrastującego jest zabiegiem stosunkowo bezpiecznym, może jednak wiązać się, tak jak przy podaniu każdego leku, z wystąpieniem pewnych powikłań. Działania niepożądane ze względu na stopień nasilenia dzielą się na: łagodne, umiarkowane oraz ciężkie (Tab. 1) [5, 6, 7, 8].

W związku z tym, iż badanie tomografii komputerowej z podaniem środka kontrastującego niesie ze sobą ryzyko wystąpienia zdarzeń niepożądanych, każdy pacjent powinien być odpowiednio przygotowany do badania. Ważnym elementem jest prawidłowe nawodnienie organizmu, dlatego też przed badaniem oraz po badaniu, pacjent powinien wypić odpowiednią ilość płynów (ok. 1–1,5 litra wody przed badaniem i tyle samo bezpośrednio po badaniu) lub stosuje się donaczyniowe podanie środków izotonicznych.

Adres do korespondencji: Wyszomierska Emilia, ul. K. Świerczewskiego 40, 07-407 Cerwin

E-mail: wyszomierska.emilia@gmail.com

Nadesłano: 15 stycznia 2014 roku; Zaakceptowano do druku: 15 października 2014 roku

**Tabela 1.** Podział działań niepożądanych występujących po dożylnym podaniu jadowych środków kontrastowych ze względu na stopień nasilenia

DZIAŁANIA NIEPOŻĄDANE		
LEKKIE	UMIARKOWANE	CIĘŻKIE
<ul style="list-style-type: none"> <li>• nudności</li> <li>• wymioty</li> <li>• pokrzywka</li> <li>• świąd skóry</li> <li>• zaczerwienienie twarzy</li> <li>• nieprzyjemny smak w ustach</li> <li>• zaczerwienienie i obrzęk</li> <li>• w miejscu iniekcji</li> <li>• ból głowy</li> <li>• chrypka</li> <li>• kaszel</li> <li>• obfite pocenie się</li> <li>• uczucie ciepła</li> <li>• wrażenie oddania moczu</li> </ul>	<ul style="list-style-type: none"> <li>• omdlenie</li> <li>• ciężkie wymioty</li> <li>• rozległa pokrzywka</li> <li>• obrzęk twarzy</li> <li>• obrzęk krtani</li> <li>• skurcz oskrzeli</li> </ul>	<ul style="list-style-type: none"> <li>• drgawki</li> <li>• obrzęk płuc</li> <li>• wstrząs</li> <li>• zatrzymanie oddechu</li> <li>• i krążenia</li> </ul>

Idealna szybkość infuzji i wielkość nie jest znana. Zgodnie z zaleceniami American College of Radiology (ACR) można stosować protokół: 0,9% roztwór soli w 100 ml/godzinę, rozpoczynając od 6 do 12 godzin przed i do 12 godzin po podaniu wewnątrznaczyniowym środka kontrastującego. Środki kontrastujące mogą doprowadzić do nefropatii po-kontrastowej, dlatego też każda osoba, celem wykonania planowego badania tomografii komputerowej z środkiem kontrastującym, powinna zgłosić się z oznaczonym parametrem eGFR (z ang. *estimated glomerular filtration rate* – szacunkowy współczynnik filtracji kłębuszkowej) lub stężeniem kreatyniny w surowicy. Wystąpienie powikłań po podaniu jodowych środków kontrastujących w dużym stopniu zależy od obecności czynników ryzyka obciążających danego pacjenta, takich m.in. jak: wiek, alergie, określone stany chorobowe pacjenta, przyjmowane leki. Każdy pacjent należący do grupy ryzyka, powinien być indywidualnie przygotowany do badania tomografii komputerowej z środkiem kontrastującym. W razie konieczności powinno być rozważone zastosowanie odpowiedniej premedykacji [6, 9].

Biorąc pod uwagę rosnące znaczenie tomografii komputerowej w algorytmach postępowania diagnostycznego należy zapewnić bezpieczeństwo pacjenta podczas wykonywania badania. Bardzo ważne jest, aby każdy pacjent był objęty właściwą opieką w czasie jego pobytu w pracowni radiologicznej. Przed badaniem tomografii komputerowej z ŚK należy wyjaśnić pacjentowi cel i przebieg badania. Istotne jest, aby poinformować pacjenta o objawach, które mogą pojawić się w trakcie podawania środka kontrastującego oraz po badaniu. Osoba badana powinna być świadoma możliwości pojawienia się rzadko występujących ciężkich i umiarkowanych powikłań, a także łagodnych działań niepożądanych, które nie zagrażają życiu czy zdrowiu, ale występują często i mogą powodować dyskomfort, pogorszenie samopoczucia bądź niepokój. Każdy pacjent po uzyskaniu wszystkich informacji powinien pisemnie wyrazić zgodę lub odmówić zgody na wykonanie badania tomografii komputerowej z podaniem środka kontrastującego [10, 11]. Zgoda stanowi swoiste oświadczenie woli pacjenta i powinna spełniać obowiązujące wymogi prawne, jak i standardy medyczne [12].

## CEL PRACY

Celem pracy była analiza zdarzeń niepożądanych o charakterze łagodnym po podaniu jodowego środka kontrastującego Ultravist 300 i Ultravist 370 drogą dożylną w badaniach tomografii komputerowej.

## MATERIAŁ I METODY

Grupę badaną stanowiło 160 pacjentów, którzy zgłosili się na planowe badanie tomografii komputerowej z podaniem jodowego środka kontrastującego w Zakładzie Diagnostyki Obrazowej Mazowieckiego Szpitala Specjalistycznego im. Józefa Psarskiego w Ostrołęce. Każdy pacjent zgłaszający się na planowe badanie TK był informowany o konieczności powstrzymania się od spożycia pokarmów stałych, a jednocześnie spożycia większej ilości płynu w dniu badania, jak i w dniu poprzedzającym. Dodatkowo, pacjenci przed TK jamy brzusznej otrzymywali zalecenie przyjęcia łagodnego środka przeczyszczającego. W trakcie procedur wykorzystano preparat cieniujący z substancją czynną jaką jest Iopromid: Ultravist 300 (623,40 mg) lub Ultravist 370 (768,86 mg). Badanie odbyło się w dwóch okresach: lipiec – wrzesień 2011 r. i marzec-maj 2013 r. Do badania wykorzystano autorski kwestionariusz ankiety składający się z trzech części, z których dwie pierwsze wypełniał pacjent, ostatnią – członek zespołu badawczego. Pierwsza część zawierała pytania demograficzne, druga – pytania dotyczące procesu przygotowania pacjenta do badania TK oraz dotyczące łagodnych objawów niepożądanych w trakcie i po wykonaniu procedury, trzecia – informacje o wykonanym badaniu (rodzaj, ilość, prędkość podawanego ŚK). Ankietowani odpowiadali samodzielnie, ale zostali poinformowani, że w każdej chwili mogą zwrócić się o pomoc do osoby prowadzącej badanie.

Przeprowadzenie sondaży ankietowego wśród pacjentów Zakładu Diagnostyki Obrazowej Mazowieckiego Szpitala Specjalistycznego im. Józefa Psarskiego w Ostrołęce poprzedzono uzyskaniem zgody Komisji Bioetycznej Uniwersytetu Medycznego w Białymstoku (R-I-002/498/2011).

W analizie statystycznej do sprawdzenia zależności pomiędzy cechami jakościowymi wykorzystano test Chi-kwadrat niezależności oraz dokładny test Fishera. Normalność rozkładu weryfikowano testami Kołmogorowa-Smirnowa z poprawką Lillieforsa oraz testem Shapiro-Wilka. Nie stwierdzono normalności rozkładu analizowanych zmiennych ilościowych. Porównując zmienne ilościowe bez normalności rozkładu zastosowano nieparametryczny test U Manna-Whitneya w przypadku dwóch grup, a także nieparametryczny test ANOVA rang Kruskala-Wallisa z testem post-hoc wielokrotnych porównań średnich rang dla wszystkich prób. Wyniki istotne statystycznie uznano na poziomie  $p < 0,05$ . W obliczeniach wykorzystano pakiet Statistica 10.0 firmy StatSoft oraz PASW Statistic 17.0 firmy Predictive Solutions.

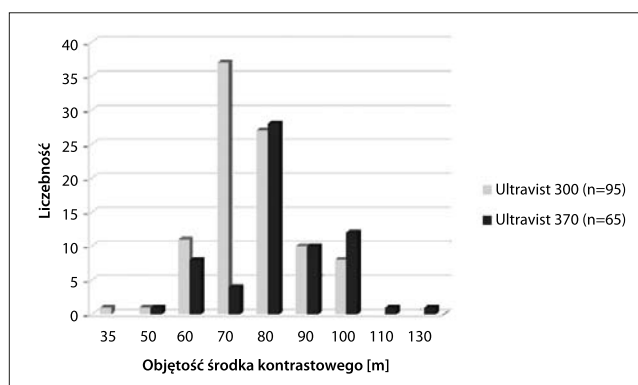
## WYNIKI

Kwestionariusz ankiety wypełniło 160 pacjentów po wykonaniu planowego badania TK. Dodatkowo pacjenci byli poddani obserwacji podczas ich pobytu w pracowni rentgenowskiej (do 40 minut po wykonanym badaniu). Charakterystykę grupy badanej przedstawiono w tabeli 2.

**Tabela 2.** Charakterystyka grupy badanej

Cecha		Liczebność (%)
Płeć	kobiety	85 (53%)
	mężczyźni	75 (47%)
Wiek	25–35	14 (9%)
	36–45	30 (19%)
	46–55	63 (39%)
	56–68	53 (33%)
Waga	poniżej 55 kg	11 (6,5%)
	56–65 kg	25 (15,5%)
	66–75 kg	33 (21%)
	76–85	46 (29%)
	86–95	29 (18%)
	powyżej 95 kg	16 (10%)
Rodzaj badania	angioTK głowy i szyi	27 (17%)
	TK klatki piersiowej	24 (15%)
	TK serca	15 (9%)
	TK jamy brzusznej	46 (29%)
	TK tętnic kończyn	18 (11%)
	inne	30 (19%)

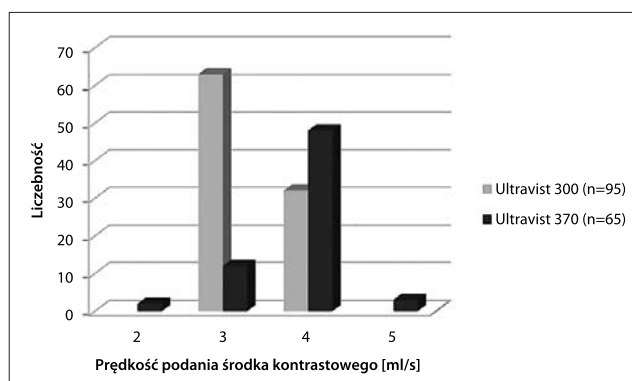
W trakcie badań TK podawano pacjentom Iopromid w postaci preparatu Ultravist 300 (n=95) oraz Ultravist 370 (n=65). Szczegółowe informacje dotyczące objętości ŚK podawanego z użyciem automatycznego wstrzykiwacza przedstawiono na wykresie 1.

**Wykres 1.** Objętości środka kontrastującego użytego w przeprowadzonym badaniu

Rutynowo objętość środka kontrastującego wyznacza się stosując przelicznik: 1 [ml] preparatu na 1 [kg] masy ciała. Prędkość podania środka cieniującego zależy od rodzaju badania i miejsca wkłucia dożylnego. Dane dotyczące stosowanych prędkości podania ŚK w analizowanej grupie przedstawiono na wykresie 2.

W grupie badanej, w każdym przedziale wiekowym, najczęściej wykonywanym badaniem była tomografia komputerowa jamy brzusznej. Wśród łagodnych zdarzeń niepożądanych w trakcie podawania środka kontrastującego najczęściej występowało odczucie ciepła rozchodzącego się po całym ciele (Tab. 3).

W trakcie podawania środka kontrastującego kobiety częściej w stosunku do mężczyzn wskazywały na „wrażenie

**Wykres 2.** Prędkości podania wewnątrznaczyniowego środka kontrastującego w przeprowadzonym badaniu**Tabela 3.** Lekkie działania niepożądane występujące podczas podania środka kontrastującego

Działanie niepożądane	Środek kontrastujący				p
	Ultravist 300		Ultravist 370		
	n	%	n	%	
Nagle, mocne uderzenie ciepła	8	8,5	20	30,8	0,001
Ciepło rozchodzące się po całym ciele	69	73,4	38	58,5	
Zaczerwienienie i obrzęk w miejscu wkłucia	8	8,5	5	7,7	0,009
Dziwny smak w ustach	34	35,8	19	29,2	0,244
Odczucie oddawania moczu	46	48,4	27	41,5	0,243

ciepła rozchodzącego się po całym ciele” (p=0,07) oraz „uczucie oddawania moczu” (p=0,022) (tabela 4).

**Tabela 4.** Lekkie działania niepożądane występujące podczas podania środka kontrastującego, z uwzględnieniem płci badanych pacjentów

Działanie niepożądane	Płeć				p
	Kobiety		Mężczyźni		
	n	%	n	%	
Nagle, mocne uderzenie ciepła	14	16,5	14	18,9	0,07
Ciepło rozchodzące się po całym ciele	63	74,1	44	59,5	
Zaczerwienienie i obrzęk w miejscu wkłucia	8	9,4	5	6,7	0,771
Dziwny smak w ustach	35	41,2	18	24	0,021
Odczucie oddawania moczu	46	54,1	27	36,0	0,022

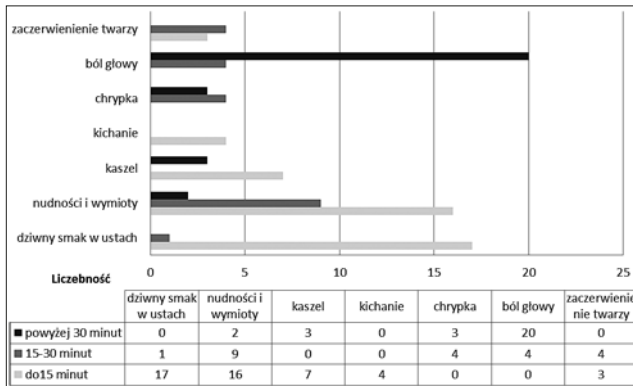
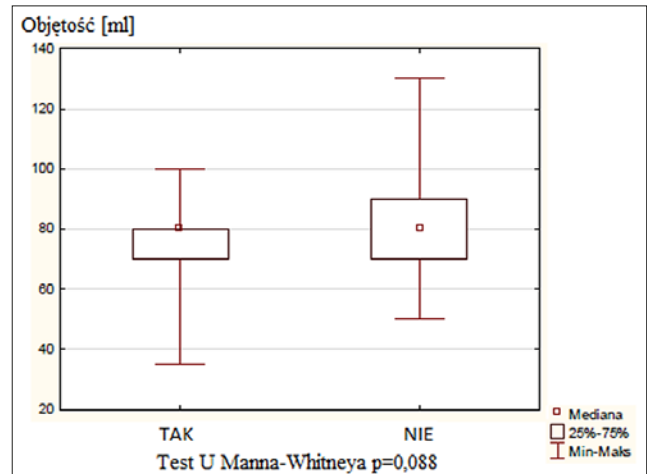
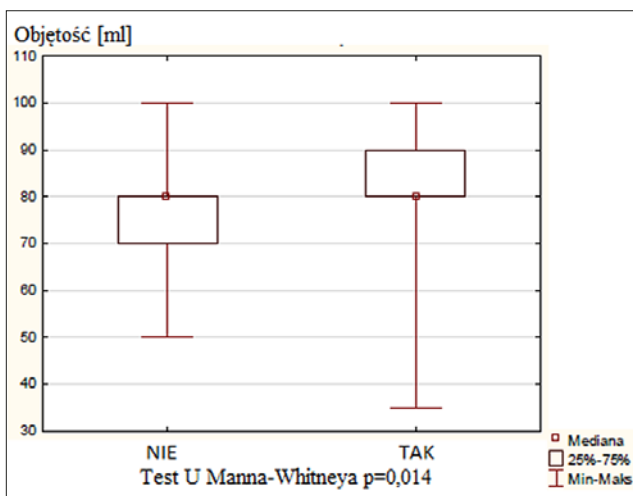
Wykazano, że omawiane objawy dyskomfortu występują częściej u pacjentów po 46. roku życia (Tab. 5).

Część objawów nietolerancji utrzymywała się również po zakończeniu badania TK, inne wystąpiły tylko po jego zakończeniu, np. ból głowy. Wrażenie dziwnego smaku w ustach (identyfikowanego jako metaliczny), który wystąpił w trakcie podania ŚK utrzymuje się zazwyczaj do 15 minut po zakończeniu badania, natomiast ból głowy, kaszel i chrypka oraz nudności i wymioty są objawami występującymi nawet po upływie 30 minut od wykonania badania (Wyk. 3). Objawy utrzymujące się 30 minut od zakończenia TK obserwowano częściej po podaniu Ultravist 300 (p=0,022). Żaden pacjent nie wymagał farmakoterapii ze względu na występujące objawy łagodnej nietolerancji na ŚK.

Objętość podanego środka kontrastującego wpływa na odczucie ciepła identyfikowane przez badanych pacjentów (Wyk. 4).

**Tabela 5.** Lekkie działania niepożądane występujące podczas podania środka kontrastującego, z uwzględnieniem przedziałów wiekowych badanych pacjentów

Działanie niepożądane	Wiek								p	
	25–35		36–45		46–55		56–68			
	n	%	n	%	n	%	n	%		
Nagle, mocne uderzenie ciepła	0	-	4	13,3	14	22,2	10	19,2	0,01	
Ciepło rozchodzące się po całym ciele	14	100	25	83,3	39	61,9	29	55,8		
Zaczerwienienie i obrzęk w miejscu wkłucia	2	14,3	2	6,7	6	9,5	3	5,7		0,289
Dziwny smak w ustach	6	42,9	6	20	18	28,6	23	43,4		0,109
Odczucie oddawania moczu	9	64,3	21	70	21	33,3	22	41,5		0,004

**Wykres 3.** Występowanie i czas utrzymywania się objawów lekkiej nietolerancji na środek kontrastowy po badaniu tomografii komputerowej**Wykres 5.** Wykres ramka-wąsy przedstawiający zakres uzyskanych wyników w odpowiedzi na pytanie "Czy odczuwała/ł Pani/Pan wrażenie "oddawania moczu" w trakcie podawania środka kontrastującego?"**Wykres 4.** Wykres ramka-wąsy przedstawiający zakres uzyskanych wyników w odpowiedzi na pytanie: "Czy ciepło, które odczuwała/ł Pani/Pan w trakcie podawania środka kontrastującego utrzymuje się także po zakończeniu jego podawania?"

Nie potwierdzono zależności pomiędzy ilością ŚK a innymi objawami lekkiej nietolerancji, np. wrażeniem oddawania moczu (Wyk. 5), oraz czasem utrzymywania się dyskomfortu po badaniu. Nie potwierdzono również zależności pomiędzy prędkością podania ŚK a większością badanych objawów lekkiej nietolerancji w momencie podania, jak i po badaniu. Udowodniono jedynie, iż podanie środka kontrastującego z prędkością 4 ml/s powoduje istotnie częściej zaczerwienienie twarzy badanych pacjentów ( $p=0,006$ ).

W zakresie przygotowania pacjenta do badania TK stwierdzono, że kobiety wypijały w dniu poprzedzającym badanie średnio od 1,6 do 2 litrów płynów, natomiast mężczyźni

powyżej 2 litrów. Potwierdzono zależność pomiędzy masą ciała a ilością przyjmowanych płynów. Szczegółowe zestawienie dotyczące objętości przyjętych płynów przed badaniem TK przedstawiono w tabeli 6. Ostatni posiłek przed badaniem w grupach wiekowych do 55. roku życia został spożyty na 10–12 godzin przed procedurą, natomiast osoby powyżej 55. roku życia zastosowały się do zaleceń wstrzymania

**Tabela 6.** Objętość płynów spożyta przez pacjentów w dniu poprzedzającym badanie TK, z uwzględnieniem płci, wieku i masy ciała

Cecha	Ilość płynu spożyta w dniu poprzedzającym badanie TK (w litrach)								p	
	< 1		1–1,5		1,6–2		> 2			
	n	%	n	%	n	%	n	%		
Płeć	Kobiety	11	73,3	5	23,8	47	67,1	22	40,7	0,01
	Mężczyźni	4	26,7	16	76,2	23	32,9	32	59,3	
Wiek	25–35 lat	2	13,3	2	9,5	9	12,9	1	1,9	0,02
	36–45 lat	3	20	0	-	12	17,1	15	27,8	
	46–55 lat	4	26,7	11	52,4	21	30	27	50	
	56–68 lat	6	40	8	38,1	28	40	11	20,4	
Masa ciała	Poniżej 55 kg	4	26,7	5	23,8	2	2,9	0	-	0,01
	56–65 kg	4	26,7	6	28,6	11	15,7	4	7,4	
	66–75 kg	1	6,7	3	14,3	20	28,6	9	16,7	
	76–85 kg	0	-	2	9,5	28	40	16	29,6	
	86–95 kg	4	26,7	3	14,3	8	11,4	14	25,9	
	Powyżej 95 kg	2	13,3	2	9,5	1	1,4	11	20,4	



się od pokarmów na więcej niż 12 godzin przed badaniem ( $p=0,022$ ). Masa ciała pacjentów powstrzymujących się od spożycia posiłku 10–12 godzin przed badaniem zawierała się w przedziale 76–85 kg.

Nie stwierdzono różnic dotyczących objawów niepożądanych pomiędzy okresami wykonania badania.

## DYSKUSJA

Zdarzenia niepożądane o charakterze łagodnym po podaniu środka kontrastującego są rzadko opisywane w literaturze radiologicznej [13, 14]. Znaczna większość tego typu powikłań, szybko ustępuje i nie ma istotnego wpływu na zdrowie pacjenta [15, 16]. Szacuje się, że występują one na poziomie 6–8% dla środków kontrastujących o wysokiej osmolarności oraz poniżej 1% w przypadku użycia preparatów o niskiej osmolarności [17]. Płeć żeńska identyfikowana jest jako predysponowana do wystąpienia reakcji alergicznej [18]. W przeprowadzonym badaniu również zaobserwowano zależność między picią a reakcją na ŚK w zakresie objawów łagodnych (metaliczny posmak w ustach, wrażenie oddawania moczu). W badaniu Kopp i współpracowników dowiedziono, że reakcje niepożądane po podaniu Ultravistu są częstsze u kobiet, a wskaźnik nietolerancji, czyli uczucie ciepła i ból w miejscu wkłucia, wynosi około 2% [19]. Również w analizowanym materiale zwrócono uwagę na fakt zgłaszania przez pacjentów „odczucia ciepła” oraz zaczerwienienia w miejscu wkłucia po podaniu Ultravistu. „Odczucie ciepła” podczas iniekcji ŚK jest typową reakcją dla preparatów monomerycznych (pojedynczy pierścień benzenowy), przy czym Ultravist uważany jest za bezpieczny środek kontrastujący podawany dożylnie, charakteryzujący się wysoką jakością obrazu [20].

Zdarzenia niepożądane utrzymują się do 30 minut po podaniu ŚK drogą dożylną, wśród których można wyróżnić jako dominujące: gól głowy, nudności i wymioty o charakterze łagodnym oraz kaszel i chrypkę. Wyodrębnione objawy są charakterystyczną reakcją po podaniu Iopromidu [21]. W literaturze przedmiotu można znaleźć informacje, że częstość nudności i/lub wymiotów po donaczyniowym podaniu niskojonowych ŚK może wynosić do 3% [22]. Niska częstość wystąpienia tych objawów w naszym badaniu dowodzi prawidłowego przygotowania pacjenta do procedur TK. Jednak fakt utrzymywania się wskazanych objawów po zakończeniu badania tomografii komputerowej wymusza postępowanie personelu ochrony zdrowia mające na celu obserwację pacjenta i zapewnienie jego bezpieczeństwa.

W przeprowadzonym badaniu wykazano, że pacjenci zgłaszają się przygotowani do wykonania badania TK, przyjmują odpowiednią ilość płynów i powstrzymują się przez zalecany czas od spożywania posiłków. Stwierdzono zależność pomiędzy masą ciała a ilością pobieranego płynu. Należy zwrócić uwagę, że stopień zastosowania się pacjenta do schematu postępowania przed badaniem, mającym na celu jego prawidłowe przygotowanie oraz określenie czynników ryzyka wystąpienia reakcji niepożądanej po środkach kontrastujących, jest miarą bezpieczeństwa badania tomografii komputerowej, stąd najważniejsza jest efektywność przekazanej informacji przez lekarza kierującego. Każdy pacjent powinien być indywidualnie przygotowany do badania, a w razie konieczności należy rozważyć zastosowanie odpowiedniej premedykacji.

Zmniejszenie dyskomfortu jest ważnym elementem poprawy tolerancji pacjenta wobec wykonywanej procedury

medycznej. Łagodne powikłania po podaniu ŚK mogą być przyczyną artefaktów ruchowych, które w skrajnych przypadkach prowadzą do powtórzenia badania, jak i przedłużenia samej procedury [14]. Artefakty ruchowe zależne od pacjenta powodują utrudnienia interpretacji uzyskanych obrazów, stąd konieczność dobrej komunikacji pracowników ochrony zdrowia z pacjentem i zapewnienie przekazania właściwej informacji o istocie i przebiegu badania, a także redukcji strachu, przede wszystkim u pacjentów, u których będzie to pierwsze badanie TK z podaniem środka kontrastującego [23]. Pacjent powinien być poinformowany o możliwości wystąpienia pewnych niedogodności podczas podawania ŚK, które szybko mijają i nie stanowią dla niego żadnego zagrożenia, dzięki temu osoba badana nie doznaje uczucia lęku, że dzieje się coś niepokojącego podczas badania, wie jakich objawów może się spodziewać. Istotnie jest, aby personel medyczny starał się poświęcić pacjentowi odpowiednią ilość czasu w celu przygotowania go do badania.

## WNIOSKI

1. W trakcie podania środka cieniującego drogą dożylną „odczucie ciepła rozchodzące się po całym ciele” najczęściej związane jest z preparatem Ultravist 300, natomiast „odczucie uderzenia gorąca” – z preparatem Ultravist 370.
2. Wśród łagodnych zdarzeń niepożądanych bezpośrednio po dożylnym podaniu Ultravistu najczęściej występują: odczucie ciepła, wrażenie oddawania moczu oraz wrażenie „dziwnego smaku w ustach”, określanego jako „metaliczny”. Natomiast objawy takie jak: ból głowy, kaszel i chryпка oraz nudności występują i utrzymują się po upływie nawet kilkudziesięciu minut od zakończenia badania i dotyczą pacjentów, którym podano Ultravist 300.
3. Objawy dyskomfortu w trakcie i bezpośrednio po podaniu środka kontrastującego drogą dożylną w TK częściej były zgłaszane w grupie kobiet. Większość lekkich zdarzeń niepożądanych dotyczy pacjentów w wieku 46–55 lat.
4. Objętość podanego środka kontrastującego wpływa na wystąpienie odczucia ciepła, a szybszy przepływ – zaczerwienienia twarzy.

## PIŚMIENICTWO

1. Goldman LW. Principles of CT and CT technology. J Nucl Med Technol. 2007; 35(3): 115–128.
2. Goldman LW. Principles of CT: multislide CT. J Nucl Med Technol. 2008; 36(2): 57–68.
3. Prokop M, van der Molen AJ. Przygotowanie pacjenta i podawanie środków cieniujących. W: Gołębiowski M (red.). Spiralna i wielorzędowa tomografia komputerowa człowieka. Wyd. 1. Warszawa: Wydawnictwo Medipage; 2007: 86 – 109.
4. Dawson P. Adverse reactions to intravascular contrast agents. BMJ. 2006; 30(333): 663–664.
5. Kucharczyk A, Jahnz-Różyk K. Nadwrażliwość na środki kontrastujące – jak zmniejszyć ryzyko wystąpienia działań niepożądanych? Internat Rev Allergol Clin Immunol. 2013; 19(2): 127–135.
6. ACR Manual on Contrast Media, Wersja 9.0, American College of Radiology Committee on Drugs and Contrast Media, 2013. [http://www.acr.org/~media/ACR/Documents/PDF/QualitySafety/Resources/Contrast%20Manual/2013\\_Contrast\\_Media.pdf](http://www.acr.org/~media/ACR/Documents/PDF/QualitySafety/Resources/Contrast%20Manual/2013_Contrast_Media.pdf) (dostęp: 2013.09.01).
7. Baerlocher MO, Asch M, Myers A. Allergic-type reactions to radiographic contrast media. CMAJ. 2010; 182(12): 1328.
8. Furmanek M. Wyciąg z wytycznych dotyczących stosowania jodowych środków kontrastowych. Wytyczne ESUR, wersja 8.0 (2012). Wyd.1. Warszawa: BAYER, s.7–8.

9. Namasivayam S, Kalra MK, Torres WE, Small WC. Adverse reactions to intravenous iodinated contrast media: a primer for radiologists. *Emerg Radiol.* 2006; 12(5): 210–215.
10. Ustawa z dnia 6 listopada 2008 r. o prawach pacjenta i Rzeczniku Praw Pacjenta (Dz. U. z 2009 r. Nr 52, poz. 417 z późn. zm.).
11. Podciechowski L, Królikowska A, Hładuńska J, Wilczyński J. Prawo pacjenta do informacji – aspekty prawne, medyczne i psychologiczne. *Prz Menopauzalny.* 2009; 6: 308–314.
12. Żaba C, Świdorski P, Żaba Z, Klimberg A, Przybylski Z. Leczenie na podstawie zgody pacjenta – kontrowersje, wątpliwości, niejasności. *Arch Med Sąd Krym.* 2007; LVII: 122–127.
13. Mathers SA, Chesson RA, Proctor JM, McKenzie GA, Robertson E. The use of patient-centered outcome measures in radiology: a systematic review. *Acad Radiol.* 2006; 13: 1394–1404.
14. McCullough PA, Capasso P. Patient discomfort associated with the use of intra-arterial iodinated contrast media: a meta-analysis of comparative randomized controlled trials. <http://www.biomedcentral.com/1471-2342/11/12> (dostęp: 2013.08.31).
15. Galimany-Masclans J, Garrido-Aguilar E, Pernas-Canadell JC, Díaz-Rodríguez S. Adverse reactions to iodinated contrast media. *Enferm Clin.* 2010; 20(5): 297–300.
16. Mitchell AM, Jones AE, Tumlin JA, Kline JA. Immediate complications of intravenous contrast for computed tomography imaging in the outpatient setting are rare. *Acad Emerg Med.* 2011; 18(9): 1005–1009.
17. Singh J, Daftary A. Iodinated contrast media and their adverse reactions. *J Nucl Med Technol.* 2008; 36(2): 69–74.
18. Ho J, Kingston RJ, Young N, Katelaris CH, Sindhusake D. Immediate hypersensitivity reactions to IV non-ionic iodinated contrast in computed tomography. *Asia Pac Allergy.* 2012; 2(4): 242–247.
19. Kopp AF, Mortelet KJ, Cho YD, Palkowitsch P, Bettmann MA, Clausen CD. Prevalence of acute reactions to Iopromide: postmarketing surveillance study of 74.717 patients. *Acta Radiol.* 2008; 49: 902–911.
20. Palkowitsch P, Lengsfeld P, Stauch K, Heinsohn C, Kwon ST, Zhang S. i wsp. Safety and diagnostic image quality of Iopromide: results of a large non-interventional observational study of European and Asian patients (IMAGE). *Acta Radiol.* 2012; 53: 179–186.
21. Gharekhanloo F, Torabian S. Comparison of allergic adverse effects and contrast enhancement between Iodixanol and Iopromide. *Iran J Radiol.* 2012; 9(2): 63–6.
22. Baerlocher MO, Asch M, Myers A. The use of contrast media. *CMAJ.* 2010; 182(7): 697.
23. Dyrła P, Wojtuś S, Gil J. Zasady przygotowania i warunki wykonania badań obrazowych przewodu pokarmowego. *Pol Merk Lek.* 2007; XXII (131): 482–488.

## Mild adverse events after administration of iodinated contrast agent in computed tomography examination

### Abstract

**Background.** Contrast media in computed tomography facilitate differentiation between tissues, which is useful in verifying initial clinical diagnosis. One of the most commonly used formulations is iodinated monomer Ultravist (Iopromid) soluble in water. The specificity of contrast agents is the possibility of induction of adverse reactions of various types. Mild reactions are rarely reported in literature.

**Aim.** The objective of the study was to analyze the types of mild complications after intravenous administration of iodinated contrast agent Ultravist 300 and 370 in computed tomography examinations.

**Material and methods.** The study group comprised 160 patients who during CT scans were administered intravenously Ultravist. The study was conducted by the method of a diagnostic survey, using a survey technique, and the research instrument was a questionnaire designed by the author. The data collected were entered and analyzed using Statistica 10.0 StatSoft and PASW Statistic 17.0 Predictive Solutions; Chi-square test was used to compare differences between proportions; the level of statistical significance was set at 5% ( $p < 0.05$ ).

**Results.** The most common reactions after intravenous administration of contrast medium were the feeling of warmth, feeling of urination and a 'strange taste in the mouth'. Patients who received Ultravist 300 reported the 'sensation of warmth throughout the body' more frequently than those who received Ultravist 370 ( $p = 0.001$ ). No relationship was confirmed between the amount of synthesized MS and speed of administration, and adverse reactions at the injection site.

**Conclusion.** Symptoms of mild adverse events pass spontaneously and do not require pharmacotherapy. These symptoms; however, are important from the point of view of the security and co-operation with the patient while performing the examination, and care of the patient after its completion.

### Key words

Iopromide, contrast media, adverse event, computed tomography