

Urologiczne i nefrologiczne aspekty nerwiakowłókniakowatości typu 1 – opis przypadku i przegląd literatury

Anna Wieczorkiewicz-Płaza, Halina Borzęcka, Przemysław Sikora, Beata Bieniaś, Leszek Piechuta, Maria Małgorzata Zajązkowska

Klinika Nefrologii Dziecięcej, Uniwersytet Medyczny w Lublinie

Wieczorkiewicz-Płaza A, Borzęcka H, Sikora P, Bieniaś B, Piechuta L, Zajązkowska MM. Urologiczne i nefrologiczne aspekty nerwiakowłókniakowatości typu 1 – opis przypadku i przegląd literatury. Med Og Nauk Zdr. 2013; 19(1): 64-67.

Streszczenie

Wprowadzenie: Nerwiakowłókniakowatość typu 1 (NF1) jest genetycznie uwarunkowanym schorzeniem dziedzicznym autosomalnie dominująco, występującym z częstością 1:3000 żywo urodzonych noworodków. Do charakterystycznych objawów klinicznych należą zmiany skórne zlokalizowane na skórze kończyn i tułowia – typu cafe au lait, guzki podskórne – najczęściej o charakterze nerwiaków, piegowate nakrapianie w okolicy pachwin i pach, nerwiakowłókniaki splotowate, guzki Lisha, nieprawidłowości układu kostno-stawowego oraz glejaki nerwów wzrokowych. Zajęcie układu moczowego należy do rzadkości, w dostępnym piśmiennictwie opisano jedynie około 70 przypadków dotyczących głównie pęcherza moczowego, z czego jedynie około 25 dotyczyło populacji pediatrycznej.

Opis przypadku: Przedstawiamy przypadek 11 letniego chłopca z obciążonym wywiadem rodzinnym, u którego w 4 roku życia rozpoznano NF1. W 6 roku życia u pacjenta stwierdzono zmianę guzowatą w miednicy mniejszej naciekającą na tylną ścianę i trójkąt pęcherza moczowego i wychodzącą na lewy pośladek. Dodatkowo stwierdzono współistniejący podwójny układ kielichowo-miedniczkowy nerki prawej z podwójnym moczowodem i prawostronny odpływ pęcherzowo-moczowodowy III-go stopnia. Początkowo nie obserwowano zaburzeń mikcji, które pojawiły się w późniejszym okresie pod postacią wydłużenia i spłaszczenia krzywych przepływu cewkowego, zmniejszenia pojemności pęcherza moczowego. W kontrolnych badaniach obserwowano pogarszanie funkcji nerki prawej.

Podsumowanie: Pacjenta przedstawiamy z powodu rzadkiej lokalizacji guza w przebiegu NF1, prowadzącej do postępującej dysfunkcji dolnych dróg moczowych zagrażającej funkcji nerek, z koniecznością rozważenia cystektomii z wytworzeniem przetoki Brickera.

Słowa kluczowe

nerwiakowłókniakowatość typu 1, guz, układ moczowy

WPROWADZENIE

Nerwiakowłókniakowatość typu 1 (choroba von Recklinghausena, NF1) jest genetycznie uwarunkowanym schorzeniem dziedzicznym autosomalnie dominująco, występującym z częstością 1:3000 żywo urodzonych noworodków. Zmutowany gen NF1 zlokalizowany został na długim ramieniu chromosomu 17 (17q11.2). Choroba charakteryzuje się dużą różnorodnością ekspresji oraz prawie 100% penetracją [1]. Do charakterystycznych objawów klinicznych należą zmiany skórne zlokalizowane na skórze kończyn i tułowia – typu cafe au lait (kawy z mlekiem), guzki podskórne – najczęściej o charakterze nerwiaków lub nerwiakowłókniaków, piegowate nakrapianie w okolicy pachwin i pach, nerwiakowłókniaki splotowate, guzki Lisha, nieprawidłowości układu kostno-stawowego oraz glejaki nerwów wzrokowych [2, 3]. Zajęcie układu moczowego należy do rzadkości, w dostępnym piśmiennictwie opisano jedynie około 70 przypadków dotyczących głównie pęcherza moczowego, z czego jedynie około 25 dotyczyło populacji pediatrycznej [4, 5, 6, 7]. Możliwość przekształcenia istniejących zmian w formy złośliwe

wymaga wnikliwej i regularnej kontroli pacjentów ze strony wielu specjalistów.

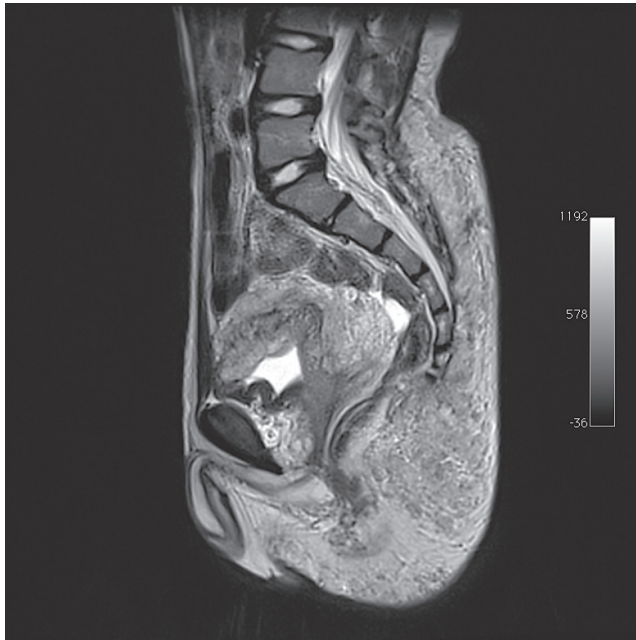
OPIS PRZYPADKU

Przedstawiamy przypadek 11 letniego chłopca z obciążonym wywiadem rodzinnym, u którego w 4 roku życia rozpoznano chorobą Recklinghausena. U ojca pacjenta rozpoznano nerwiakowłókniakowatość typu 1 w okresie pokwitania, starszy brat chłopca jest pod stałą opieką poradni neurologicznej, poza nielicznymi, drobnymi plamami kawy z mlekiem nie ma dotąd innych objawów klinicznych. W badaniu fizykalnym pacjenta stwierdzono mnogie, różnej wielkości plamy typu cafe au lait na całym ciele, znamiona barwnikowe owłosione, liczne nerwiakowłókniaki, nerwiakowłókniaki splotowate lewego uda, piegowate nakrapianie w okolicy pach i pachwin oraz macalny guz lewego pośladka powodujący rotację w lewym stawie biodrowym i znaczną skoliozę kręgosłupa. W 6 roku życia u pacjenta w badaniu ultrasonograficznym, a następnie w uzupełniających badaniach obrazowych (tomografii komputerowej jamy brzusznej, cystouretrografii mikcyjnej, urografii) stwierdzono zmianę guzowatą w miednicy mniejszej naciekającą pęcherz moczowy i wychodzącą na lewy pośladek, powodującą rotację w stawie biodrowym lewym i wyższe ustawienie talerza biodrowe-

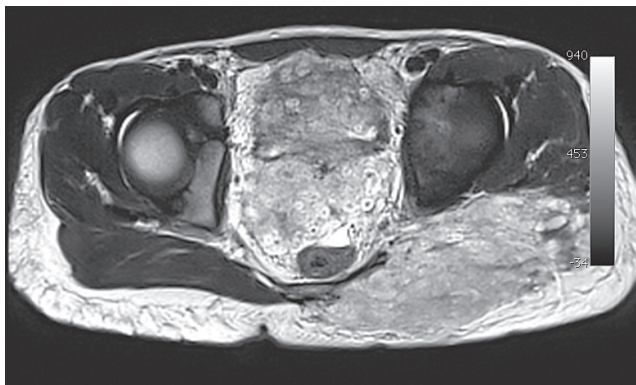
Adres do korespondencji: Anna Wieczorkiewicz-Płaza, Klinika Nefrologii Dziecięcej, Uniwersytet Medyczny w Lublinie, ul. Chodźki 2, 20-093 Lublin
e-mail: anna.plaza@umlub.pl

Nadesłano: 25 stycznia 2013; zaakceptowano do druku: 25 lutego 2013

go. Druga, mniejsza zmiana guzowata zlokalizowana była w śródbrzuszu w okolicy aorty i naczyń trzewnych. Dodatkowo stwierdzono współistniejący podwójny układ kielichowo-miedniczki nerki prawej, z podwójnym moczowodem widocznym do wysokości kości krzyżowej i prawostronny odpływ pęcherzowo-moczowodowy (OPM) III-go stopnia do obu układów. Nie obserwowano zaburzeń w oddawaniu moczu i stolca ani zmian w moczu. Chłopca konsultowano wówczas chirurgicznie i onkologicznie, zalecono obserwację. Po roku w kontrolnym rezonansie magentycznym stwierdzono niewielką progresję rozmiarów uprzednio opisywanego guza zlokalizowanego zapęcherzowo, zbudowanego z licznych, zlewających się, spłotowatych guzków z osłonek nerwowych, z naciekiem na ścianę tylną i trójkąt pęcherza moczowego (Ryc. 1 i 2) oraz potwierdzono obecność uprzed-



Rycina 1. MRI jamy brzusznej. Widoczna masa guza w miednicy mniejszej otaczająca pęcherz moczowy oraz zlokalizowana w tkankach miękkich obręczy kończyny dolnej. Badanie wykonano w Zakładzie Diagnostyki Obrazowej IP-CZD.



Rycina 2. MRI jamy brzusznej. Widoczna masa guza w miednicy mniejszej wypełniająca przestrzeń pęcherzo-odbytniczą oraz zajmująca lewy pośladek. Badanie wykonano w Zakładzie Diagnostyki Obrazowej IP-CZD

nio opisywanych zmian w tkankach pośladka lewego oraz w śródbrzuszu. U pacjenta pojawiły się nieistniejące wcześniej zaburzenia mikcji. Uzupełniono wówczas diagnostykę o badanie cystometryczne i izotopowe. Stwierdzono stabilny

obraz zmiany zlokalizowanej w miednicy małej, pogłębienie się prawostronnego OPM (III/ IV-go stopnia), mały, wysokociśnieniowy pęcherz moczowy z cechami utrudnienia odpływu moczu, przewężeniem na wysokości szyi pęcherza i zaleganiem po mikcji. W renoscyntygrafii uwidocznił zastój w UKM nerki prawej ze zwolnieniem odpływu moczu z tej nerki. Zalecono stosowanie α -blokerów. Cały czas wartości ciśnienia tętniczego, parametry nerkowe, badania moczu kształtowały się w granicach normy. Nie obserwowano zakażeń układu moczowego. W Klinice Chirurgii Dziecięcej DSK w Lublinie podano pod prawe ujście pęcherzowe deflaks, uzyskując ustąpienie prawostronnego OPM, pojawił się natomiast lewostronny OPM II-go stopnia. Klinicznie niepokoiło pogłębienie się problemu z oddawaniem moczu: pacjent przyjmował pozycję kuczną, używał tłoczni brzusznej, w kontrolnych badaniach czynnościowych dróg moczowych obserwowano znaczne wydłużenie i spłaszczenie krzywych przepływu cewkowego ze zmiennym zaleganiem moczu po mikcji. Po kilku miesiącach w kontrolnych badaniach obrazowych (usg, rezonans magnetyczny) uwidocznił niewielką progresję wymiarów guza z obserwowanym uprzednio zastojem w UKM nerki prawej i znacznym poszerzeniem moczowodów prawych modelujących się na zmianie. W renoscyntygrafii obserwowano pogorszenie się funkcji nerki prawej. W cystoskopii stwierdzono nieregularną, guzkowatą powierzchnię pęcherza moczowego. Nie zdecydowano wówczas o operacyjnym usunięciu guza zlokalizowanego głównie w obrębie pośladka lewego i miednicy małej. Obecnie badania kontrolne wskazują na stabilny obraz zmiany guzowatej w miednicy mniejszej z utrzymywaniem się zaburzeń w oddawaniu moczu. Chłopiec nie zgłasza problemów z oddawaniem stolca. Badania przewodu pokarmowego nie wykazywały nieprawidłowości. U pacjenta dwukrotnie usuwano guzki z okolicy lędźwiowej, stwierdzając w badaniach histopatologicznych utkanie typowe dla nerwiakowłókniaka. Pacjent pozostaje pod stałą opieką neurologiczną, badania obrazowe i czynnościowe centralnego układu nerwowego są prawidłowe. Ze względu na nieprawidłowe ustawienie lewego stawu biodrowego, spowodowane masą guza i wtórną do tego znaczną skoliozę, pacjent wymaga również opieki ortopedycznej. W badaniu okulistycznym obustronnie stwierdzono guzki Lischa. Przypadek pacjenta prezentowany jest z powodu rzadkiej lokalizacji guza w przebiegu nerwiakowłókniakowatości prowadzącej do postępującej dysfunkcji dolnych dróg moczowych zagrażającej funkcji nerek, z koniecznością rozważenia cystektomii z wytworzeniem sztucznego zbiornika na moczu. Ze względu na niemożność usunięcia guza w całości bez wykonania okaleczającej operacji usunięcia pęcherza moczowego, rodzice oraz pacjent nie zdecydowali się do chwili obecnej na zabieg operacyjny.

DYSKUSJA

Choroba Recklinghausena jest najczęściej występującą fakomatozą, cechuje się autosomalnie dominującym sposobem dziedziczenia oraz prawie 100% penetracją. W połowie przypadków występuje sporadycznie jako wynik samoistnych, nowych mutacji [2, 8]. Charakteryzuje się dużą różnorodnością objawów klinicznych nawet w obrębie rodziny będącej nosicielem tej samej mutacji. Produktem genu NF1 jest neurofibromina – białko posiadające domenę homologiczną z rodziną białek aktywujących GTP-azę. Przypuszcza się,

iz ma ona negatywny, regulatorowy wpływ na aktywność onkogenu Ras oraz na syntezę innych czynników wzrostowych, np. czynnika wzrostu nerwów (NGF) [9]. Wzmoczona aktywność białek onkogenu Ras jest związana z nowotworzeniem, do czego może się przyczyniać dysfunkcja neurofibrominy [10]. Obecnie badania molekularne nie są rutynowo stosowane w rozpoznawaniu NF1. Kryteria rozpoznawania NF1 zostały określone w 1997 r. jako NF1 NIH Consensus Conference Criteria [1]. Do rozpoznania choroby konieczne jest stwierdzenie obecności dwóch lub więcej spośród poniżej wymienionych zmian:

- sześciu lub więcej plam o zabarwieniu kawy z mlekiem (cafe au lait) o średnicy ≥ 5 mm przed okresem dojrzewania lub ≥ 15 mm w późniejszym okresie;
- piegawatego nakrapiania w okolicach pachwinowych i pachowych;
- dwóch lub więcej nerwiakowłókniaków różnego typu lub jednego nerwiaka spłotowatego, cechującego się rozrostem tkanki nerwowej, łącznej i mięśniowej, powodującym zniekształcenia kończyn i twarzoczaszki;
- glejaków nerwów wzrokowych;
- dwóch lub więcej guzków Lischa – guzków tęczówki o typie hamartoma;
- zmian w układzie kostno-stawowym o charakterze dysplazji kości klinowej lub ściennienia zewnętrznych warstw kości długich z lub bez tworzenia stawów rzekomych;
- pokrewieństwa I stopnia z chorym na nerwiakowłókniakowatość typu 1.

U naszego pacjenta stwierdzono 6 z 7 wyżej wymienionych objawów. Plamy typu cafe au lait mogą być często jedynym objawem u dzieci do 10 roku życia, a ich rozmiar i liczba może zwiększać się wraz z wiekiem. W okresie noworodkowym mogą ujawniać się również nerwiakowłókniaki lub nerwiakowłókniaki spłotowate. Te ostatnie pojawiają się często już wieku 2-5 lat [2, 3]. Wyróżniamy dwa rodzaje nerwiakowłókniaków spłotowatych: guzkowe i rozlane. Nerwiakowłókniaki rozlane zajmują częściej twarz i szyję, charakteryzują się przerostem tkanki poskórnej i skóry z towarzyszącym jej pofałdowaniem przypominającym słoniowaciznę [11]. Zmiany spłotowate, zajmujące układ moczowo-płciowy lub kończyny dolne, są rzadkie. Najczęściej dotyczą pęcherza moczowego, ale opisywane są również przypadki zajęcia zewnętrznych narządów płciowych [6, 7]. Istniejące nerwiakowłókniaki rozwijają się głównie na przebiegu nerwów obwodowych, wzdłuż naczyń krwionośnych i w narządach trzewnych, mogą one także z czasem przekształcać się w postacię złośliwe jak nerwiakowłókniakomięsaki lub złośliwe nerwiaki osłonkowe [3]. Zwiększone ryzyko zezłośliwienia dotyczy głównie zmian o charakterze nerwiakowłókniaka spłotowatego o dużej dynamice zmian, może również przebiegać podstępnie bez objawów klinicznych i ujawniać się dopiero w momencie wystąpienia odległych przerzutów [11]. Rozwijające się nerwiakowłókniaki powodują destrukcję nerwów, zaburzają stosunki anatomiczne oraz uszkadzają sąsiadujące struktury. Objawy ze strony układu moczowego są niecharakterystyczne, należą do nich krwinkomocz lub krwiomocz, zaburzenia mikcji, infekcje dróg moczowych, guz miednicy mniejszej [4]. W przypadku naszego pacjenta początkowo nie obserwowano objawów ze strony układu moczowego, guz wykryty został w trakcie rutynowego badania ultrasonograficznego, natomiast po kilkunastu miesiącach wystąpiły zaburzenia mikcji. W piśmiennictwie dość często bezbólowy krwiomocz był pierwszym objawem choroby, tak

jak w przypadku 6-letniej, dotychczas zdrowej dziewczynki z guzem pęcherza moczowego opisywanej przez Scheithauera [6] oraz w przypadku jednego z pediatrycznych pacjentów opisywanych przez Chenga [12]. W pozostałych przypadkach choroba objawiała się zaburzeniami mikcji, zakażeniami układu moczowego, zastoje w drogach moczowych lub masą guzową w jamie brzusznej [5, 12, 13, 14]. Stosunkowo najczęstsza w układzie moczowym lokalizacja zmian w pęcherzu moczowym związana jest z zajęciem zarówno rdzeniowych, jak również autonomicznych gałęzi nerwowych tworzących w tej okolicy spłoty nerwowe. W większości są to zmiany łagodne o powolnym wzroście i tylko w około 5 % ulegają przekształceniu w formy złośliwe [6]. Postępowanie w chorobie von Recklinghausena nadal nie jest dobrze zdefiniowane i polega wszystkim na wnikliwej obserwacji i wykonywaniu regularnych badań kontrolnych. Niektóre ośrodki preferują biopsję zmian we wczesnym okresie, inne natomiast uważają, iż wskazaniem do biopsji jest szybki rozwój guza, ból lub miejscowe zaburzenia neurologiczne [7, 11, 14, 15]. W przypadku stwierdzenia nerwiakowłókniaka spłotowatego najczęściej stosowanym leczeniem jest jego chirurgiczna resekcja, skuteczność chemio- i radioterapii stosowanej w leczeniu izolowanym lub skojarzonym pozostaje nadal kontrowersyjna [6, 13, 15]. W chemioterapii stosowano ze zmiennym efektem ketotifen, metotretsat i adriamycynę, ale odległe wyniki były niezadawalające [14, 16]. Podobne efekty leczenia opisywano po stosowaniu radioterapii [16]. Wydaje się więc, iż najskuteczniejszą formą terapii pozostaje leczenie chirurgiczne. Jednakże wyniki leczenia chirurgicznego mogą być niesatysfakcjonujące, a sam zabieg skomplikowany z powodu rozmiaru, lokalizacji i unaczynienia guza, zajęcia sąsiadujących nerwów i struktur oraz wysokiego odsetka wznowy. Resekcja chirurgiczna nerwiakowłókniaków z oszczędzeniem tkanki nerwowej nie jest możliwa, często niewykonalne jest również, z powodu położenia lub rozmiarów guza, jego całkowite usunięcie [14, 15]. Kontrowersyjne pozostaje również usuwanie zmian małych asymptomatycznych. W dostępnym piśmiennictwie opisywano zabiegi, którym poddawano chorych z NF1, po których obserwowano częste i szybkie wznowy [5]. Obecnie uważa się, iż konieczna jest regularna ocena radiologiczna metodą ultrasonograficzną, rezonansu magnetycznego lub też tomografii komputerowej [7, 14, 15]. Choroba von Recklinghausena jest chorobą nieuleczalną, postępującą, a leczenie ma charakter objawowy. Tak wielomiejscowa lokalizacja choroby oraz możliwość przekształcenia się w formy złośliwe wymaga regularnej kontroli. Jednocześnie, biorąc pod uwagę stałe pojawianie się nowych zmian w ciągu całego życia, leczenie jest niezwykle utrudnione, wymagające zaangażowania wielu specjalistów i obciążone wielokrotnie ogromnym cierpieniem pacjenta. Ze względu na charakter choroby oraz zewnętrzne deformacje pacjenci z NF1 powinni być objęci stałą opieką psychologiczną.

PODSUMOWANIE

NF1 jest schorzeniem nieuleczalnym i postępującym, wymagającym stałej, regularnej kontroli. Nie opracowano dotąd powszechnie obowiązującego schematu postępowania, a stosowane obecnie zalecenia mają charakter lokalny. Ze względu na ogólnoustrojowy przebieg choroby konieczna jest wielodyscyplinarna opieka nad pacjentem uwzględ-

niająca, szczególnie w populacji pediatrycznej, potrzeby rozwijającego się organizmu i jak najwcześniejsze wdrożenie leczenia. Stosowane najczęściej leczenie chirurgiczne, często niezwykle okaleczające, wymaga wielkiej rozważliwości, biorąc pod uwagę nawrotowy charakter zmian i możliwość pojawienia się nowych, zwłaszcza w okresie dojrzewania. Z zajęcie układu moczowo-płciowego jest rzadkie, może przebiegać początkowo bezobjawowo i najczęściej nie jest pierwszym objawem choroby, jednakże skutkować może uszkodzeniem dróg moczowych z postępującą dysfunkcją nerek. W opisywanym przypadku usunięcie zmiany bez cystektomii nie byłoby możliwe, dlatego też podjęcie decyzji o poddaniu się zabiegowi zostało odroczone. Ze względu na wiek pacjentów i dalsze rokowania, w populacji pediatrycznej obecnie preferowanym badaniem obrazowym jest badanie ultrasonograficzne oraz rezonans magnetyczny.

PIŚMIENNICTWO

- Gutmann DH, Consensus Group. The diagnostic Evaluation and Multidisciplinary Management of Neurofibromatosis 1 and Neurofibromatosis 2. *J Am Med Ass.* 1997; 278: 51-7.
- Stenzel A, Kostuch M, Wojciechowski J. Nerwiakowłókniakowatość typu 1 – choroba Recklinghausena; patogenezę i klinika. *Med Wieku Rozwoj.* 1999; 3: 41-46.
- Brasfield RD, Das Gupta TK. Von Recklinghausen's disease: a clinicopathological study. *Ann Surg.* 1972; 175: 174-83.
- Blum MD, Bahnson RR, Carter MF. Urologic manifestation of Von Recklinghausen neurofibromatosis. *Urology.* 1985; 26: 209-17.
- Nunes TF, Costa RP, Navarro FC. Von Recklinghausen's disease with urological manifestation. *International Braz J Urol.* 2005; 31: 153-154.
- Scheithauer BW, Santi M, Richter ER, Belman B, Rushing EJ. Diffuse ganglioneuromatosis and plexiform neurofibroma of the urinary bladder: report of a pediatric example and literature review. *Human Pathol.* 2008; 39: 1708-1712.
- Hints A, Lindell O, Heikkilä P. Neurofibromatosis of the bladder. *Scan J Urol Nephrol.* 1996; 30: 497-499.
- Reynolds RM, Browning GGP, Nawroz I, Campbell IW. Von Recklinghausen's neurofibromatosis: neurofibromatosis type 1. *Lancet.* 2003; 361: 1522-1559.
- Wigler MH. Oncoproteins. GAPs in understanding Ras. *Nature.* 1990; 346: 696-697.
- Bernards A. Neurofibromatosis type 1 and Ras-Mediated Signaling: Fitting in the GAP's. *Bioch Bioph Acta.* 1995; 1242: 43-59.
- Rallis E, Ragiadaku D. Giant plexiform neurofibroma in a patient with neurofibromatosis type 1. *Dermatol Online J.* 2009; 15(5): 7.
- Cheng L, Scheithauer BW, Leibovich BC, Rammani DM, Chevillie JC, Bostwick DG. Neurofibroma of the urinary bladder. *Cancer.* 1999; 86: 505-513.
- Nguyen HT, Kogan BA, Hricak H, Turzan C. Plexiform neurofibroma involving the genitourinary tract in children: case reports and review of the literature. *Urology.* 1997; 49(2): 257-60.
- Aygun C et al. Neurofibroma of the bladder wall in von Recklinghausen's disease. *Int J Urol.* 2001; 8: 249-253.
- Matuszczak E, Kirejczyk JK, Skobudzińska-Jażwińska H. Trudności diagnostyczne w chorobie Recklinghausena- doświadczenia własne. *Przeg Pediatr.* 2006; 36(1): 238-241.
- Rapado F, Simo R, Small M. Neurofibromatosis type 1 of the head and neck: dilemmas in management. *J Laryngol Otolaryngol.* 2001; 115: 151-155.

Urological and nephrological problems in neurofibromatosis type 1 – a case report and review of literature

Abstract

Introduction. Neurofibromatosis type 1 (NF1) is an autosomal dominant condition that occurs at an incidence of 1/3,000 live births. The characteristic features are skin lesions known as café-au-lait macules, neurofibromas of any type, plexiform neurofibroma, freckling in the axillary or inguinal regions, optic glioma, Lisch nodules and a distinctive osseous lesion. Urinary tract involvement of neurofibromatosis is rare, and was reported in approximately 70 cases mainly with involvement of the urinary bladder; only 25 cases concerned the paediatric population.

Case report. The case is presented of an 11-year-old boy with NF1, with the diagnosis of tumour of the abdominal cavity that had infiltrated the posterior wall and triangle of the urinary bladder. A double collecting system with third degree vesico-urinary reflux on the right side was additionally discovered. Voiding disorders that were not observed at the beginning appeared later. The patient had reduced bladder volume with abnormal uroflowmetry test. In the follow-up, dysfunction of the right kidney was observed.

Conclusions. The case is presented due to the rare location of the plexiform neurofibroma that leads to lower urinary tract dysfunction and gradual disturbances of kidney function. The management of patients with plexiform neurofibroma is not well defined, and in the case of our patient will probably require cystectomy.

Keywords

neurofibromatosis type 1, urinary tract, tumour