

# Przebieg ciąży i porodów u pacjentki z macicą dwurożną dwuszyjkową i pochwą częściowo przegrodzoną

Dobrosława Sikora-Szczeńiak, Waław Sikora

Oddział Ginekologiczno-Położniczy, Radomski Szpital Specjalistyczny, Radom

Sikora-Szczeńiak D, Sikora W. Przebieg ciąży i porodów u pacjentki z macicą dwurożną dwuszyjkową i pochwą częściowo przegrodzoną. Med Og Nauk Zdr. 2012; 18(4): 272-275.

## Streszczenie

W pracy przedstawiono przebieg ciąży i porodów u pacjentki z wadą macicy i pochwy – macicą dwurożną dwuszyjkową i pochwą częściowo przegrodzoną. Poród I ukończony został – z powodu położenia płodu miednicowego – cięciem cesarskim w dolnym odcinku rogu prawego macicy.

Poród II (ciąża III; bliźniacza) zakończył się porodem przedwczesnym w 31 tygodniu ciąży. Poród I bliźniaka – z rogu lewego macicy – odbył się drogami natury. Natomiast II bliźniaka – z rogu prawego – przez cięcie cesarskie klasyczne.

Poród III (z ciąży V; w rogu prawym macicy) nastąpił w 36 tygodniu ciąży i ukończony został zabiegiem kleszczowym.

Ciąże II i IV zakończyły się poronieniami; kolejno: sztucznie i samoistnym.

## Słowa kluczowe

macica dwurożna dwuszyjkowa / ciąża bliźniacza /

## WSTĘP

Anomalie rozwojowe macicy i pochwy pojawiają się u 0,16% kobiet. Są one wynikiem:

- nieprawidłowego zlania się przewodów przyśródniczych;
- niecałkowitego rozwoju jednego z przewodów przyśródniczych;
- nieprawidłowego rozwoju części przewodu przyśródniczego (jedno- lub obustronnie);
- braku lub częściowej kanalizacji płytki pochwowej.

Przewody przyśródnicze powstają w 6 tygodniu rozwoju jako wypuklenie nabłonka mezodermalnego (na bocznych powierzchniach śródnicza) wyścielającego jamę ciała w kierunku leżącej pod nim mezenchymy. Główna część przewodu przyśródniczego otwiera się do jamy ciała. Odcinki dolne (ogonowe) lewego i prawego przewodu łączą się w linii środkowej, wytwarzając około 8 tygodnia rozwoju wspólny przewód, który uchodzi do zatoki moczowo-płciowej (*sinus urogenitalis*). Powstały z połączenia dwóch przewodów przyśródniczych wspólny przewód przedzielony jest początkowo przegrodą, która w końcu 3 miesiąca ulega pełnemu zanikowi; kolejno: w szyjce, pochwie i w macicy. Prowadzi to do powstania pojedynczej jamy macicy i pochwy. Zaburzenia w zaniku przegrody są przyczyną licznych wad rozwojowych macicy i pochwy [1, 2].

Dłuższe niepołączenie się przewodów kołośrodczowych daje – między innymi – macicę dwurożną dwuszyjkową (*uterus bicornis bicollis*), której szyjki wnikać mogą do pochwy czasem częściowo przegrodzonej (*vagina subsepta*). Macica rozdzielona jest na wysokości trzonów, a mostek łącznotkankowy łączy obie macice na wysokości szyjki [3].

W klasyfikacji wad macicy Amerykańskiego Towarzystwa Medycyny Rozrodu (The American Society for Reproductive Medicine) z 1988 roku macica dwurożna (*uterus bicornis*) zaliczona jest do klasy IV [4, 5].

Wśród kobiet ze stwierdzonymi wadami macicy macica dwurożna dwuszyjkowa występuje w 11,0%. Odnotowano również występowanie tego typu identycznych wad u bliźniaczek. Prawdziwa częstość występowania wad macicy nie jest znana, a szacunkowe dane z dużym prawdopodobieństwem są zaniżone. W większości wady te bowiem nie dają objawów, nie pogarszają potencjału rozrodczego, a tym samym nie są rozpoznawane. Wady te stwierdza się u 12% pacjentek z poronieniami nawykowymi. U 30% ciężarnych z wadami macicy dochodzi do niewydolności cieśniowo-szyjkowej. Również częściej stwierdza się u tych kobiet wewnątrzmaciczne ograniczenie wzrastania płodu oraz nieprawidłowe położenia płodu. [4, 5, 6].

## CEL PRACY

Celem pracy jest przedstawienie rzadkiego przypadku ciąży bliźniaczej u pacjentki z macicą dwurożną dwuszyjkową i pochwą częściowo przegrodzoną. Omówiono również przebieg ciąży pojedynczych u tej pacjentki, w tym dwukrotnie ukończonych porodem, umiejscowionych w prawym rogu macicy.

## OPIS PRZYPADKU

Pacjentka S. M. pierwszy raz rodziła w wieku 21 lat, dnia 16. 03. 1982 roku. Poród (w innym szpitalu), z powodu położenia płodu miednicowego, ukończono cięciem cesarskim w dolnym odcinku rogu prawego macicy. Urodzono płód płci żeńskiej, w stanie ogólnym dobrym, o masie ciała – 2700 g, długości – 51 cm. Wadę macicy określono wówczas jako

macicę jednoróżną. Pacjentka wypisana została wraz z dzieckiem ze szpitala w stanie dobrym, w 11 dobie po porodzie.

Ciąża II zakończona została poronieniem – sztucznym.

W 29 tyg. ciąży III bliźniaczej – umiejscowionej w obu rogach macicy dwurożnej – pacjentka była hospitalizowana z powodu objawów zagrażającego porodu przedwczesnego. Wypisała się jednak ze szpitala na własne żądanie.

Ponownie została przyjęta do Oddziału Ginekologiczno-Położniczego Szpitala Rejonowego w Lipsku n. Wisłą w dniu 31.03.1986 r. z rozpoznaniem: Ciąża III bliźniacza 31 tyg., w obu rogach macicy. Poród II przedwczesny. Macica dwurożna dwuszyjkowa. Częściowa przegroda pochwy. Stan po cięciu cesarskim. Wywiad położniczy: ostatnia miesiączka 27.08.1985 r. Termin porodu – obliczony wg reguły Naegellego – 03.06.1986 r.

Badaniem per vaginam stwierdzono: Rozwarcie ujścia zewnętrznego szyjki rogu lewego macicy 8 cm. Część przodująca – główka – przyparta do wchodu miednicy. Pęcherz płodowy zachowany. W czasie badania między ujściem zewnętrznym szyjki rogu lewego i prawego wyczuwalny pośrednik fałd o szerokości 3 cm stanowiący częściową przegrodę pochwy. Szyjka rogu prawego macicy skrócona, rozwarcie kanału szyjki 3 cm. Część przodująca II bliźniaka – główka – balotująca nad wchodem miednicy, pęcherz płodowy zachowany. Wdrożono postępowanie lecznicze: رژیم łóżkowy, leczenie tokolityczne, profilaktykę antybiotykową, sterydoterapię (Hydrocortison), zarezerwowano masę erytrocytarną.

Dnia 01.04.1986 r. urodziła drogami natury I bliźniaka (S.Ż.Nd. – 1600 g/ 48 cm. Ocena stanu noworodka wg skali Apgar – po 1 minucie 10 pkt).

Po porodzie I bliźniaka – ze względu na przedwczesne pęknięcie błon płodowych, przebyte cięcie cesarskie w rogu prawym macicy i objawy zagrażającej zamartwicy wewnątrzmacicznej płodu – poród II bliźniaka zdecydowano ukończyć cięciem cesarskim. Wykonano cięcie cesarskie klasyczne i urodzono płód płci męskiej niedonoszony, o masie ciała 1800 g., dł. 47 cm. ( ocena stanu noworodka wg skali Apgar – po 1 minucie 6 pkt).

W 1 dobie po porodzie pacjentce przetoczono łącznie 650 ml masy erytrocytarnej grupy krwi jednoimiennej.

Bliźniak I zmarł w 5 dobie życia.

Bliźniak II zmarł w 1 dobie życia.

W obu przypadkach w badaniach anatomo-patologicznych stwierdzono, że przyczyną zgonu była niedodma płuc spowodowana zespołem błon szklanych. Pacjentka wypisana została z Oddziału w stanie dobrym w 13 dobie po porodzie bliźniaczym.

Ciąża IV zakończona poronieniem samoistnym.

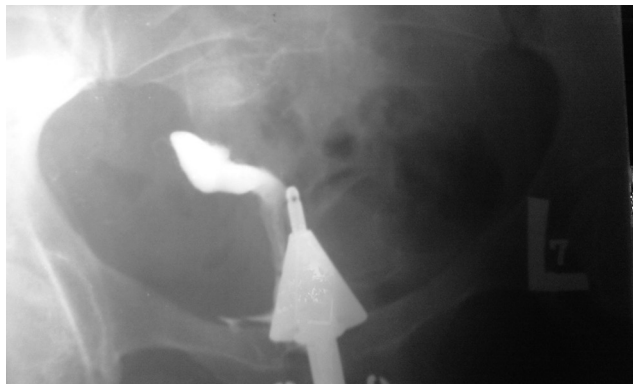W dniach 19.06.–12.07.1988 roku pacjentka była hospitalizowana – w piątej z kolei ciąży (w prawym rogu macicy) – z powodu objawów niewydolności cieśniowo-szyjkowej. W 22 tygodniu ciąży, w dniu 05.07.1988 r. założono szew okrężny na szyjkę prawego rogu macicy.

W dniu 22.10.1988 r. zgłosiła się do Oddziału z powodu czynności porodowej trwającej od kilku godzin. Rozpoznanie: Ciąża V; 36 tyg. w prawym rogu macicy. Poród III przedwczesny. W badaniu położniczym stwierdzono: położenie płodu podłużne główkową, część pochwowa zgładzona, rozwarunek 9 cm, odpływają wody płodowe, czyste. Usunięto szew okrężny, który nie spełniał już swojej roli. Z powodu objawów zagrażającej zamartwicy wewnątrzmacicznej płodu (kolizja pępowinowa) i zaawansowania porodu, poród ukończono zabiegiem kleszczowym.

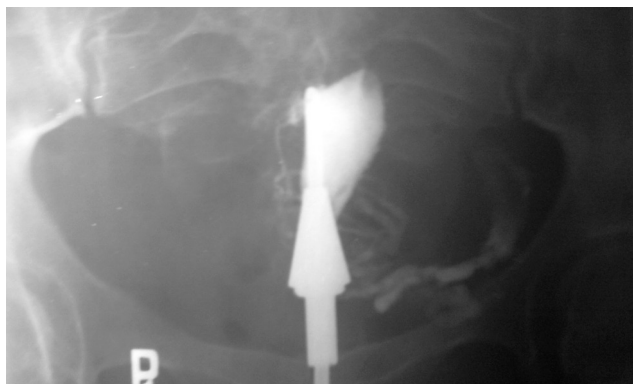
Noworodek płci męskiej o masie ciała 2300 g, długości 52 cm. Urodzony został w stanie dobrym. Ocena stanu noworodka po porodzie wg skali Agar – 10 pkt.

Wypisany został z Oddziału wraz z matką w stanie dobrym w 7 dobie po porodzie.

W dniach 28.01.–08.02.1991 roku pacjentka była hospitalizowana celem diagnostyki schorzenia ginekologicznego (wtórnego braku miesiączki). W tym czasie, za zgodą pacjentki, wykonano badanie histerosalpingograficzne macicy: rogu prawego – w dniu 05.02.1991 r. (Ryc. 1), rogu lewego – w dniu 07.02.1991 r. (Ryc. 2). Badanie było wykonane celem udokumentowania wady macicy.



Rycina 1. Róg prawy macicy. Macica dwurożna dwuszyjkowa. Badanie HSG w dniu 05.02.1991 r.



Rycina 2. Róg lewy macicy. Macica dwurożna dwuszyjkowa. Badanie HSG w dniu 07.02.1991 r.

Opis badania HSG. Badanie różnoczasowe. Macica dwurożna dwuszyjkowa. Po podaniu kontrastu do prawego rogu macicy uzyskano wypełnienie jamy macicy i jajowodu. Kontrast swobodnie rozlewa się w jamie otrzewnowej. Po podaniu kontrastu do lewego rogu macicy wypełniono jamę macicy i śladowo jajowód.

## OMÓWIENIE

W piśmiennictwie światowym ukazało się około 70 prac omawiających przebieg ciąży bliźniaczej u pacjentek z macicą dwurożną dwuszyjkową i z pochwą częściowo przegrodzoną. W piśmiennictwie polskim w 1967 roku opisano podobny przypadek. W Wielkiej Brytanii w ciągu ostatniego pięćdziesięciolecia odnotowano cztery przypadki ciąży bliźniaczej u pacjentek z taką wadą macicy.

Odnotowano również pojedyncze przypadki ciąży bliźniaczej – w jednym z rogów macicy dwurożnej, a także ciąży trojaczej (bliźniacza w jednym rogu i pojedyncza w drugim) [7, 8, 9, 10].

W latach 1985-2001 w Oddziale Ginekologiczno-Położniczym Szpitala Rejonowego w Lipsku odbyło się 14 751 porodów. W tym 17-letnim okresie odnotowano 1 przypadek ciąży bliźniaczej u pacjentki z macicą dwurozną dwuszyjkową i pochwą częściowo przegrodzoną (analizowany w niniejszym artykule).

Nieprzestrzeganie zaleceń lekarskich było jedną z przyczyn wystąpienia porodu przedwczesnego już w 31 tygodniu ciąży bliźniaczej. Także komplikacje w czasie trzeciego porodu spowodowane były zbyt późnym zgłoszeniem się pacjentki do szpitala – po kilku godzinach od rozpoczęcia się czynności skurczowej macicy. W tym przypadku poród drogami natury i sposób jego ukończenia, mimo że na rogu prawym macicy wykonano 2-krotnie cięcie cesarskie, został wymuszony zaistniałym stanem faktycznym.

W dostępnym piśmiennictwie przedstawiane są różne i kontrowersyjne poglądy na temat możliwości rozwoju prawidłowej ciąży i porodu samoistnego w obecności takiej wady macicy [3, 11].

Prezentowany jest pogląd, że ciąża – między innymi – w macicach dwurożnych może rozwijać się w jednym z rogów, a rokowanie odnośnie do donoszenia ciąży i porodu samoistnego jest złe [3, 11].

Wrodzone nieprawidłowości macicy, takie jak macica dwurożna czy jednoróżna, są związane ze stratami ciąży pod koniec drugiego trymestru lub porodami przedwczesnymi, a w mniejszym stopniu z nawracającymi poronieniami [12].

Baggish podaje, że głównie w przypadku kiedy występują zaburzenia płodności lub trudności w donoszeniu ciąży (np. poronienia, porody przedwczesne), macica dwurożna może wymagać chirurgicznego połączenia rogów macicy w celu unifikacji jamy macicy i zwiększenia jej pojemności [13].

Wady macicy nie zawsze są prawidłowo rozpoznawane. W przedstawianym przypadku u pacjentki w czasie pierwszego porodu, ukończonego z powodu położenia płodu miednicowego cięciem cesarskim w dolnym odcinku rogu prawego macicy, wadę macicy określono jako macicę jednoróżną.

W czasie ciąż ukończonych porodami stwierdzono wiele powikłań położniczych występujących u pacjentek w tego typu wadach macicy. Ciąża bliźniacza zakończyła się porodem przedwczesnym, do czego niewątpliwie przyczyniła się nierozważna postawa pacjentki. Nieprawidłowe położenie płodu stwierdzone było w pierwszej ciąży ukończonej cięciem cesarskim. W przebiegu ciąży czwartej, z powodu niewydolności cieśniowo-szyjkowej, konieczne było założenie szwu okrężnego.

Ukończenie tej ciąży porodem drogami natury – w sytuacji, gdy na rogu prawym wykonano wcześniej 2-krotnie cięcie cesarskie – nie było zgodne z powszechnie przyjętymi zasadami postępowania. Wymuszone jednak zostało konkretną sytuacją położniczą i stwierdzeniem objawów zagrażającej zamartwicy wewnątrzmacicznej płodu. Jednak niektórzy z autorów uważają, że przy zachowaniu ścisłych kryteriów selekcji wybranych pacjentek, poród po dwóch cięciach cesarskich ma pełne szanse zakończyć się sukcesem, a ryzyko dla matki i płodu jest niewielkie [14, 15, 16]. Opisywano również zabieg kleszczowy zastosowany u takich pacjentek [16]. Inni opowiadają się wyraźnie za elektywnym cięciem u pacjentek po dwukrotnym cięciu cesarskim [17].

W omawianym przypadku ciąży II i IV zakończyły się poronieniami – kolejno: sztucznym i samoistnym – poza Oddziałem Ginekologiczno-Położniczym w Lipsku, dlatego nie jest wiadomo, w którym z rogów macicy – w tych przypadkach – umiejscowiona była ciąża.

## PODSUMOWANIE

1. Cięża w macicy dwurożnej związane były z występowaniem następujących powikłań: poronienie, niewydolność cieśniowo-szyjkowa, poród przedwczesny i nieprawidłowe położenie płodu.
2. Pomyślne zakończenie ciąży u pacjentek z wadą macicy uwarunkowane jest ścisłą współpracą z lekarzem prowadzącym.

## PIŚMIENNICTWO

1. Anderson J, Genadry R. Anatomia i embriologia. Rozwój embrionalny. W: Ginekologia t. 1. Red. Berek J, Novak E. Warszawa: MediPage, 2008: 104-111.
2. Kujawa M. Układ płciowy żeński. W: Histologia. Red. Ostrowski K. Warszawa: PZWL, 1988: 591-634.
3. Baron J, Słomko Z. Zaburzenia rozwoju cieleśnie-płciowego i zaburzenia statyki narządów płciowych. Zdwojenie częściowe i całkowite pochwy i macicy. W: Ginekologia. Red. Klimek R. Warszawa : PZWL, 1982: 117-118.
4. Radwan J, Niwald W. Wady rozwojowe macicy – kiedy i jak leczyć? W: Postępy w ginekologii i położnictwie. Red. Spaczyński M. Poznań: Polskie Towarzystwo Ginekologiczne. XXIX Kongres PTG, 2006: 127-133.
5. Friebe Z, Kapczuk K. Wady wrodzone żeńskich narządów płciowych. W: Położnictwo i Ginekologia, t. 2. Red. Bręborowicz G. Warszawa: Wydawnictwo Lekarskie PZWL, 2005: 593-600.
6. Daw E, Toon P. Identical twins with uterus didelphys and duplex kidneys. *Postgrad Med J*. 1985; 61: 269-270.
7. Biega Z. Przypadek donoszonej ciąży bliźniaczej w macicy podwójnej dwuszyjkowej z częściową przegrodą pochwy. *Ginekol Pol*. 1967; 38(5): 547-548.
8. Narlawar RS, Chavhan GB, Bhatgadde VL, Shah JR. Twin gestation in one horn of a bicornuate uterus. *J Clin Ultrasound*. 2003; 31: 167-169.
9. Makoto N, Minako N, Hitoshi M, Kazumasa N, Kaoro S, Koji K. Twin pregnancy in each half of a uterus didelphys with a delivery interval of 66 days *BJOG*. 2003; 110: 331-332.
10. Ginseberg NA, Storm C, Verlinsky Y. Management of a triplet gestation complicated by uterus didelphys. *Fetal Diag Ther*. 1997; 12: 59-60.
11. Kretowicz J, Pisarski T, Słomko Z, Woytoń J. Patologia ciąży. Nieprawidłowości narządów płciowych. W: Położnictwo. Red. Klimek R. Warszawa: PZWL, 1988: 424.
12. Kutteh W, Stephenson M. Poronienia nawykowe. Czynniki anatomiczne. W: Ginekologia kliniczna, t. 3. Red. Bieber E, Sanfilippo J, Horowitz I. Wrocław: Elsevier Urban & Partner, 2009: 830-831.
13. Baggish M. Operacja zespalająca jamę macicy w przypadku macicy dwurożnej. W: Atlas chirurgii ginekologicznej i anatomii miednicy, t. 1. Red. Baggish M, Karram M. Warszawa: MediPage, 2009: 215-221.
14. Landon MB, Spong CY, Thom E, Hauth JC, Bloom SL, Vamer MW, i wsp. Risk of uterine rupture with a trial of labor in women with multiple and single prior cesarean delivery. *Obstet Gynecol*. 2006; 108: 12-20.
15. Bretelle F, Cravello L, Shojai R, Roger V, D'ercole C, Blanc B. Vaginal birth following two previous cesarean sections. *Eur J Obstet Gynecol Reprod Biol*. 2001; 94: 23-26.
16. Skoczyński M, Jakiel G, Kwaśniewska A. Forceps delivery after two previous cesarean sections. *Ann Univ Mariae Curie Skłodowska*. 2004; 59: 15-18.
17. Oleszczuk J. Poród po dwóch cięciach cesarskich. *Ginekol Dypl*. 2004; 1: 28-29.

# The course of pregnancies and deliveries in a patient with a bihoral bicervical uterus and partially-septated vagina

## ■ Abstract

The report presents the course of pregnancies and deliveries in a patient with uterine and cervical malformation, i.e. a bihoral bicervical uterus and partially-septated vagina.

Delivery 1: terminated by Caesarean section at the lower region of the right uterine horn due to breech presentation of the foetus. Pregnancy 2: terminated by abortion. Delivery 2, Pregnancy 3 – twin pregnancy: terminated before term in 31 hbd. First twin born spontaneously from the left horn, the other twin was born by classical caesarean section from the left horn. Pregnancy 4: terminated by spontaneous miscarriage. Delivery 3, Pregnancy 5: located in the right uterine horn, terminated in 36 hbd by forceps delivery.

## ■ Key words

bihoral bicervical uterus / twin pregnancy /