

Rzadki przypadek przerzutu czerniaka skóry do nadnercza

Andrzej Prystupa¹, Agnieszka Witczak¹, Emilia Kancik¹, Beata Szczuka², Radosław Pietura², Agnieszka Jarząbek¹, Jerzy Mosiewicz¹

¹ Katedra i Klinika Chorób Wewnętrznych, Uniwersytet Medyczny w Lublinie

² Samodzielna Pracownia Diagnostyki Obrazowej, Samodzielny Publiczny Szpital Kliniczny Nr 1 w Lublinie

Prystupa A, Witczak A, Kancik E, Szczuka B, Pietura R, Jarząbek A, Mosiewicz J. Rzadki przypadek przerzutu czerniaka skóry do nadnercza. Med Og Nauk Zdr. 2012; 18(4): 402-404.

Streszczenie

W pracy przedstawiono rzadki przypadek przerzutu czerniaka skóry do nadnercza. Pacjent 77-letni przyjęty został do kliniki z powodu dolegliwości bólowych zlokalizowanych w prawym nadbrzuszu. W badaniu palpacyjnym wyczuwalny był guz wielkości 16x6 cm w prawym nadbrzuszu. Na podstawie wykonanego badania ultrasonograficznego i tomograficznego jamy brzusznej u chorego stwierdzono obecność guza prawego nadnercza. U chorego wykonano biopsję guza. Badanie histopatologiczne wycinka guza wykazało obecność przerzutu czerniaka skóry. Dodatkowo u chorego wycięto zmianę barwnikową na skórze szyi, która po badaniu histopatologicznym okazała się czerniakiem.

Badanie PET-CT potwierdziło obecność guza przerzutowego w nadnerczu prawym, dodatkowo wykazało obecność przerzutów zlokalizowanych w węźle śródpiersia oraz układzie kostnym.

Chory został zakwalifikowany do resekcji guza, radioterapii i chemioterapii.

Słowa kluczowe

bóle brzucha, przerzut do nadnercza, czerniak

WPROWADZENIE

Ból brzucha jest objawem, który towarzyszy wielu chorobom. W etiologii dolegliwości bólowych brzucha biorą udział czynniki organiczne, środowiskowe i psychologiczne. Wywiad, badanie fizykalne, testy laboratoryjne (morfologia krwi, badania poziomu aktywności enzymów trzustkowych i wątrobowych, poziom CRP – białka C reaktywnego) i badania obrazowe (ultrasonografia, CT i MRI jamy brzusznej) prowadzą do rozpoznania przyczyny większości dolegliwości bólowych jamy brzusznej [1]. W opisanym przypadku przyczyną dolegliwości bólowych był guz nadnercza prawego, który okazał się przerzutem czerniaka skóry.

OPIS PRZYPADKU

Chory lat 77 przyjęty został do kliniki z powodu dolegliwości bólowych zlokalizowanych w prawym nadbrzuszu, trwających od miesiąca. Ponadto pacjent zgłaszał wzdęcia i ogólne osłabienie. Chory przewlekłe leczył się z powodu nadciśnienia tętniczego i choroby niedokrwiennej serca. W dniu przyjęcia ciśnienie tętnicze wynosiło 150/70 mmHg. Na skórze szyi po stronie lewej widoczne było ciemne, niebolesne przebarwienie wielkości 3 x 1,8 x 0,7 cm. W badaniu palpacyjnym jamy brzusznej stwierdzono obecność guza w prawym nadbrzuszu.

Morfologia krwi obwodowej uwidoczniła obecność anemii (hemoglobina 10,8 g/dl, liczba krwinek czerwonych 3,64 M/ul). Na podstawie wykonanych badań stwierdzono obecność prawidłowej funkcji nerek i wątroby. Czas opadania krwinek czerwonych był wydłużony do 58 mm/godzinę. Poziom markerów nowotworowych CA 19-9, CEA, AFP był

prawidłowy. Ponadto poziom chromograniny w surowicy krwi i pochodnych katecholamin w 24 godzinnej dobowej zbiórce moczu był prawidłowy. Dobowy profil wydzielania kortyzolu był prawidłowy. W kale pacjenta nie stwierdzono obecności utajonej krwi. Badanie ultrasonograficzne i MRI jamy brzusznej wykazało obecność guza nadnercza prawego wielkości 14 x 12,5 cm. Guz w badaniu MRI miał gładkie obrysy, był niejednorodny, zawierał obszary martwicy i krwawienia (Ryc. 1, Ryc. 2, Ryc. 3).

Guz przemieszczał prawą nerkę, wątrobę i żyłę górną dolną. W przestrzeni okołonerkowej lewej widoczne były zmiany tkankowe o śr. 3-16 mm.

Badanie rtg klatki piersiowej nie wykazało patologicznych zmian. Natomiast w gastrokopii widoczna była ściana trzonu żołądka, która modelowała się na guzie uciskającym od zewnątrz. U chorego wykonano biopsję guza nadnercza prawego. Badanie histopatologiczne wycinka z guza wykazało obecność melanoma malignum metastaticum.

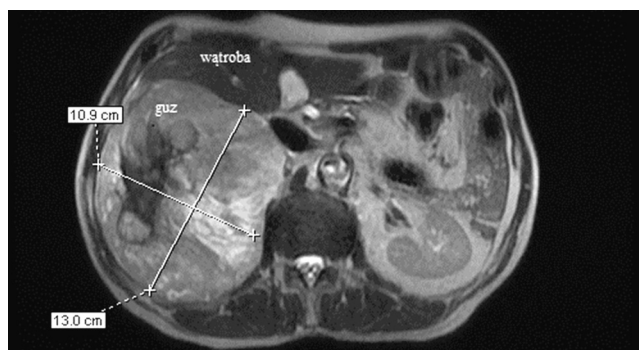
Zmiana barwnikowa wielkości 3 x 1,8 x 0,7 cm znajdująca się na skórze szyi została wycięta z marginesem tkanki zdrowej. W zmianie barwnikowej skóry wykazano obecność melanoma malignum (Clark IV, Breslow 1,5 mm), która okazała się pierwotnym ogniskiem nowotworu.

U chorego dodatkowo wykonano badanie PET-CT, które wykazało obecność hipermetabolicznego guza (SUV max 11,1) o wymiarach 120 x 136 x 147 mm, zlokalizowanego w przestrzeni zaotrzewnowej wychodzącego z nadnercza prawego. Guz przemieszczał narządy sąsiednie – wątrobę i nerkę prawą. Ponadto stwierdzono obecność kilku ognisk nieprawidłowego gromadzenia ¹⁸FDG w układzie kostnym (trzon kręgu Th 5 i kości łonowej lewej) i w okolicy ogona trzustki, w przestrzeni okołonerkowej lewej, międzypęłtowo w śródbrzuszu po stronie prawej, w prawym dole biodrowym i w węźle okna aortalno-płucnego.

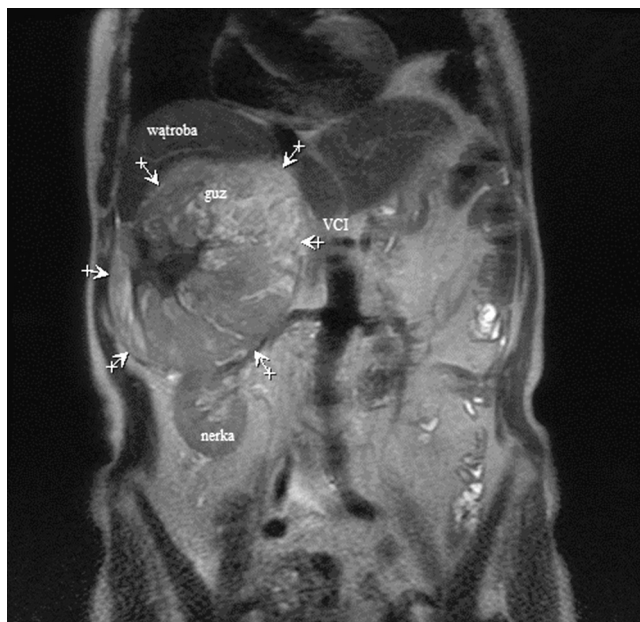Pacjent skierowany został do zabiegu operacyjnego resekcji guza z następczą chemioterapią.

Adres do korespondencji: Andrzej Prystupa, Katedra i Klinika Chorób Wewnętrznych, Uniwersytet Medyczny w Lublinie, ul. Staszica 16, 20-081 Lublin
E-mail: aprystup@mp.pl

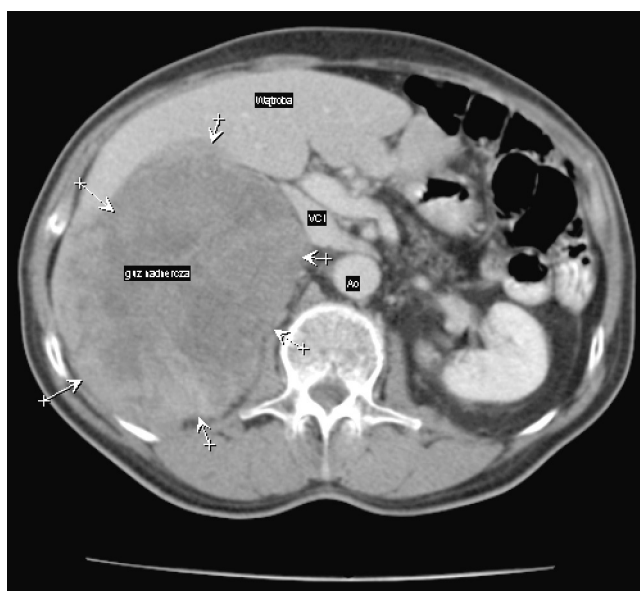
Nadesłano: 16 lipca 2012; zaakceptowano do druku: 12 Listopada 2012



Rycina 1. Badanie MR jamy brzusznej, obraz T2-zależny w płaszczyźnie osiowej. Guz w rzucie prawego nadnercza, o wymiarach 11x13cm. Guz powoduje ucisk na prawą wątrobę i żyłę główną dolną. Guz niejednorodny, widoczne zmiany pokrotocenne, obszary martwicy



Rycina 2. Badanie MR jamy brzusznej, obraz T2-zależny w płaszczyźnie czołowej. Duży guz prawego nadnercza (oznaczony strzałkami), powodujący ucisk na wątrobę, prawą nerkę, przemieszczający żyłę główną dolną (VCI)



Rycina 3. Badanie TK jamy brzusznej po podaniu środka cieniującego, przekrój osiowy. Guz nadnercza (oznaczony strzałkami), modelujący wątrobę i żyłę główną dolną (VCI)

OMÓWIENIE

Opisany chory przyjęty został do kliniki z powodu dolegliwości bólowych zlokalizowanych w prawym nadbrzuchu i wyczuwalnego badaniem palpacyjnym guza o wymiarach 120 × 136 × 147 mm. Pierwszym badaniem obrazowym była ultrasonografia jamy brzusznej, która wykazała obecność dużego guza wychodzącego z prawego nadnercza. U chorego wykonano biopsję guza z pobraniem wycinka. Badanie histopatologiczne guza wykazało obecność przerzutu czerniaka do nadnercza prawego. Dodatkowo resektowana została onkologicznie podejrzana zmiana na skórze, która okazała się punktem wyjścia nowotworu. Przed przyjęciem do szpitala pacjent nie zwracał szczególnej uwagi na ciemne przebarwienie na skórze szyi. Pierwszymi objawami które skłoniły chorego do wizyty u lekarza były osłabienie, bóle brzucha i utrata masy ciała.

Najczęstsze zmiany w nadnerczach to nieczynne hormonalnie gruczolaki nadnerczy, które stanowią 36-94% wszystkich wykrywanych zmian w nadnerczach u pacjentów bez choroby nowotworowej. Rzadziej rozpoznawane są torbiele nadnerczy, mielolipoma, guz chromochłonny, rak nadnerczy oraz przerzuty nowotworowe. Nowotwory, które dają przerzuty do nadnerczy to: rak płuca, piersi, przewodu pokarmowego, tarczycy, nerki, jajnika oraz czerniak [2]. Guzami nadnerczy wykrytymi przypadkowo mogą być: gruczlica nadnerczy (zwykle obustronne ogniska martwicy serowatej) i chłoniak o pierwotnej lokalizacji w nadnerczach. U chorych z guzem nadnerczy należy ocenić funkcję nadnerczy, profil dobowy kortyzolu we krwi, wydalanie kortyzolu i metoksy pochodnych amin katecholowych z moczem dobowym, stężenie ACTH, DHEA-S w surowicy krwi [3]. W czasie diagnostyki guza nadnerczy należy zawsze rozważać przerzuty do nadnerczy, nawet jeśli nie istnieje wcześniejsze rozpoznanie nowotworu złośliwego wywodzącego się z innego narządu. W opisanym przypadku guzem nadnercza prawego okazał się przerzut czerniaka skóry. Czerniak złośliwy jest jednym z najgroźniejszych nowotworów człowieka, mimo iż rozpoznany we wczesnym okresie zaawansowania klinicznego jest uleczalny w bardzo wysokim odsetku, poprzez proste wycięcie chirurgiczne. Wczesne wycięcie czerniaka w stadium <1,5 mm zwiększa szansę na przeżycie [4]. Najważniejszym czynnikiem w etiopatogenezie czerniaka złośliwego zlokalizowanych jest na skórze głowy i szyi, przy czym umiejscowienie to, w obrębie skóry jest rokowniczo najmniej korzystne. Potencjalnym miejscem rozwoju czerniaka złośliwego są znamiona nabyte. Podstawową zasadą w diagnostyce wszelkich zmian mogących stwarzać podejrzenie czerniaka jest ich wycięcie w całości z niewielkim marginesem 1-2 mm. Rokowanie w czerniaku złośliwym zależy głównie od klinicznego zaawansowania choroby, cech histopatologicznych i immunologicznych guza, od płci i wieku pacjentów, ale również od regionu w obrębie skóry, gdzie znajduje się nowotwór. Najczęściej czerniak złośliwy daje przerzuty do regionalnych węzłów chłonnych, skóry, mózgu, płuc, wątroby, jelit i śledziony [5]. Czerniak złośliwy rzadko daje przerzuty do nadnerczy. Przerzuty czerniaka do nadnerczy charakteryzują się złym rokowaniem, średnia długość przeżycia pacjenta wynosi około 6 miesięcy [6]. W Polsce czujność onkologiczna w odniesieniu do czerniaka złośliwego, wśród lekarzy, jak i potencjalnych pacjentów, jest mała, dlatego dominują przypadki czerniaka w stadium

wysokiego klinicznego zaawansowania, w którym rokowanie jest złe. W opisanym przypadku pacjent nie zwracał uwagi na podejrzaną onkologicznie zmianę barwnikową na skórze szyi, która okazała się czerniakiem złośliwym, niestety z przerzutami do narządów wewnętrznych.

PIŚMIENICTWO

1. Prystupa A, Kurys-Denis E, Krupski W, Mosiewicz J. Diagnostics of acute pain in abdominal right Upper quadrant. *J Pre-Clin Clin Res.* 2011; 5: 56-59.
2. Reznick RH, Armstrong P. The adrenal gland. *Clin Endocrinol.* 1994; 40: 561-576.
3. Bohdanowicz-Pawlak A, Bładowska J, Szymczak J, Bednarek-Tupikowska G, Bidzińska B, Affelska-Jercha A. Obserwacja przebiegu przypadkowo wykrytych guzów nadnerczy (incidentaloma) w materiale Kliniki Endokrynologii i Diabetologii AM we Wrocławiu. *Adv Clin Exp Med.* 2003; 12: 607-613.
4. MacKie RM, Bray CA, Holc DJ, Morris A, Nicolson M, Evans A, Doherty V, Vestey J. Scottish melanoma Group: Incidence and survival from malignant melanoma in Scotland: an epidemiological study. *Lancet* 2002; 360: 587-591.
5. Kalkman E, Baxter G. Melanoma. *Clin Radiol.* 2004; 59: 313-326.
6. Mittendorf EA, Lim SJ, Schacherer CW, Lucci A, Cormier JN, Mansfield PF, Gershenwald JE, Ross MI, Lee JE. Melanoma adrenal metastasis: natural history and surgical management. *Am J Surg.* 2008; 195(3): 363-8; discussion 368-9.

A rare cause of metastatic melanoma in the adrenal gland

Abstract

Objective: To describe a rare cause of metastatic melanoma in the adrenal gland.

Materials and method: A 77-year-old patient was admitted to hospital due to pain sensations localized in the right epigastrium. On palpation, a tumour, 16 x 6cm in size, was detected in the right epigastric region. The abdominal US and CT scans revealed the tumour to be located in the right adrenal gland. A biopsy was taken and its histopathological examination showed a metastatic melanoma. Additionally, the pigmented lesion on the skin of the neck was excised, which was histopathologically recognised as melanoma. The PET-CT confirmed the presence of the metastatic tumour in the right adrenal gland, and showed metastases in the mediastinum lymph node and in the skeletal system. The patient was assigned to receive tumour surgical resection, radiation therapy and chemotherapy.

Key words

abdominal pain, metastatic melanoma to adrenal gland, melanoma